

REVISTA VENEZOLANA DE CIRUGÍA



MIEMBRO DE ASEREME

INCLUIDA EN LILACS (LITERATURA LATINOAMERICANA Y DEL CARIBE DE CIENCIAS Y SALUD)

VOLUMEN 62

- NÚMERO 2 -

JUNIO 2009



JUNTA DIRECTIVA 2008 - 2010

Presidente

Dr. Elio Tulio Álvarez G.

Vicepresidente

Dr. Joel Gómez Maggio

Secretario General

Dr. Jesús Velázquez V.

Tesorero

Dr. Jesús Tatá A.

Secretario de Doctrina y Relaciones con los Miembros

Dr. Rafael Badell M.

Secretario de Hospitales y de Posgrado

Dr. Alvaro Henríquez D.

Secretario de Organización

Dr. Mario Arcia S.

COMITÉ DE PUBLICACIÓN Y REDACCIÓN

Editor

Dr. José Félix Vivas

Coordinación

Dr. Ali Peñaloza

Colaboradores

Dr. Nelson Téllez

Dra. Jenny-Ann Benotto

Dra. María Doti

Dr. Alexis Sánchez Ismayel

Dr. Luis Enrique Cerquone R.

Editorial..... VI

ESTUDIOS PROSPECTIVOS

Cierre de los puertos en cirugía laparoscópica utilizando un derivado adhesivo del cianocrilato. Resultado de 100 casos iniciales.

Gattorno Federico..... 59

Cura de Orr en pie diabético.

Echenique Melissa, Piccolo Carmen, Vargas Miguel, Navarro Eglys, Romero-Guarecuco Jesús..... 65

Factores de riesgo para lesiones inadvertidas en pacientes laparotomizados por trauma abdominal

Cordero-León Carlos, Guevara Elia, González Félix, Arocha José, Díaz María de Los Angeles..... 73

ESTUDIOS RETROSPECTIVOS

Empiema posterior a trauma tóraco-abdominal

Franco Randy, Vivas José Félix, Jiménez Josemar, Pinto Heiro, Morales David..... 86

CASO CLÍNICO

Mixoma del Maxilar Superior. A Propósito de un Caso

Velásquez de Manyón Ana, Rodríguez Argimiro, Pillkahn-Díaz Werner, Guzmán Fidel, Rivero Elsa..... 90

TÉCNICA QUIRÚRGICA

Clampeamiento hepático prolongado. Una alternativa en el trauma hepático severo

Ramírez Willmary, Ruiz-Chang Alberto, Ottolino-Lavarte Pablo..... 94

HISTORIA DE LA CIRUGÍA

Revisión histórica de la embriología y anatomía de las glándulas paratiroides

Vassallo-Palermo Miguel, Blanco-Echezuría Daniela..... 97

Junio 2009

Revista Venezolana de Cirugía en su totalidad prohíbe la reproducción y reimpresión, total o parcial de los artículos sin el permiso previo del editor bajo las sanciones establecidas en las leyes, por cualquier medio o procedimiento, comprendidas la reprografía y el tratamiento informático, y la distribución de ejemplares de ella, mediante alquiler o préstamos públicos. Las opiniones editoriales o científicas que se emitan con firma comprometen exclusivamente la responsabilidad de su autor, en ningún caso la de Revista Venezolana de Cirugía, ni de la casa editora.



JOURNAL OF THE VENEZUELAN SOCIETY OF SURGERY

VOLUME 62 - N°2 - 2009

Editorial.....	VI
PROSPECTIVE STUDIES	
Trocar incisions closure in laparoscopic surgery, using a cyanocrylate's derivate adhesive. Results in 100 initial cases. Gattorno Federico.....	59
Cures of Orr on diabetic food. Echenique Melissa, Piccolo Carmen, Vargas Miguel, Navarro Eglys, Romero-Guarecuco Jesús.....	65
Risk factors related to undetected injuries in laparotomized patients for abdominal trauma. Cordero-León Carlos, Guevara Elia, González Félix, Arocha José, Díaz María de Los Angeles.....	73
RETROSPECTIVE STUDIES	
Post traumatic empyema. Franco Randy, Vivas José Félix, Jiménez Josemar, Pinto Heiro, Morales David.....	86
CLINICAL CASE	
Upper maxillary myxoma. A case report. Velásquez de Manyón Ana, Rodríguez Argimiro, Pillkahn-Díaz Werner, Guzmán Fidel, Rivero Elsa.....	90
SURGICAL TECHNIQUE	
Prolonged clamping of the liver. An alternative to severe hepatic trauma. Ramírez Willmary, Ruiz-Chang Alberto, Ottolino-Lavarte Pablo.....	94
HISTORY OF SURGERY	
Historical review of the embryology, histology, and anatomy of the parathyroids glands Vassallo-Palermo Miguel, Blanco-Echezuría Daniela.....	97

BOARD OF DIRECTORS 2008 - 2010

President
Dr. Elio Tulio Álvarez G.

Vice-president
Dr. Joel Gómez Maggio

Secretary General
Dr. Jesús Velázquez V.

Treasurer
Dr. Jesús Tatá A.

Doctrine Secretary
Dr. Rafael Badell M.

**Hospital and Post-graduate
Secretary**
Dr. Alvaro Henríquez D.

Organization Secretary
Dr. Mario Arcia S.

EDITORIAL STAFF

Editor
Dr. José Félix Vivas

Coordinator
Dr. Alí Peñaloza

Colaborators
Dr. Nelson Tellez
Dra. Jenny-Ann Benotto
Dra. María Doti
Dr. Alexis Sánchez Ismayel
Dr. Luis Enrique Cerquone R.

Address: Urbanización Los Dos Caminos, Edf. Centro Parque Boyacá Torre Centro, piso 17, Oficina 173,
Avenida Sucre, Caracas 1070 • Venezuela 80895. • Telephones: 286.81.06 Fax: 286.84.59 •
Website: www.sociedadvenezolanadecirugia.org • E-mail: sv_cirugia@cantv.net.

Facundia Editores C.A: Av. Ppal. Edif. Multicentro Macaracuay. Piso 3. Oficina 07
Macaracuay 1071 • Caracas DC. • Venezuela • Telephones: (0212) 258.1537 / 258.19.06 Fax: 257.19.62

June 2009

JUNTA DIRECTIVA DE LOS CAPÍTULOS

1. CAPÍTULO ANZOÁTEGUI

Presidente: Dr. Gilberto Marcano Hoffman.
Secretario: Dra. María Gabriela Padilla
Tesorero: Dra. Rosa María Rodríguez
1er Vocal: Dr. Néstor Maita R.
2do. Vocal: Dr. Gustavo Liccione

2. CAPÍTULO ARAGUA

Presidente: Dra. Ana Casilli
Secretario: Dr. Robnald Rodríguez
Tesorero: Dr. Pedro Ortiz
1er. Vocal: Dr. José Antonio Rodríguez
2do. Vocal: Dr. Carlos Alejos
Delegado al C.N.: Dra. Rita Gaitán

3. CAPÍTULO APURE

Presidente: Dra. Sheyla Montoya
Secretario: Dr. Oscar Barrios
Vocal: Dr. Gonzalo Olivares
Delegado al C.N.: Dr. Luis Olivero

4. CAPÍTULO BARINAS

Presidente: Dra. Ana María Montero
Secretario: Dr. Rafael Aguitón C.
Tesorero: Dr. Miguel Carrillo
Vocal: Dr. Eleazar Ferrer
Delegado al C.N.: Dr. Anibal Farias

5. CAPÍTULO BOLÍVAR

Presidente: Dr. Julián Martínez
Secretario: Dr. David Herrera
Tesorero: Dr. Rodrigo Araya
1er Vocal: Dr. Carlos Añanguren
2do Vocal: Dra. Nayid Dun
Delegado al C.N.: Dr. Gonzalo Moros Inciarte

6. CAPÍTULO CARABOBO

Presidente: Dr. Martín Salas
Secretario: Dr. Mario Navarro
Tesorero: Dr. Vicente Spinelli R.
1er. Vocal: Dr. William Guada
2do. Vocal: Dr. Rafael Sánchez
Delegado al C.N.: Dr. Rafael Romero
Dr. Carlos Hartmann O.

7. CAPÍTULO FALCÓN

Presidente: Dr. Iskander Marín
Secretaria: Dr. Silvio Zampoli
Tesorero: Dr. Rafael Galindez
1er. Vocal: Dr. Jesús Romero Guarecuco
2do. Vocal: Dra. María Chávez
Delegado al C.N.: Dr. Antonio Reyes

8. CAPÍTULO GUÁRICO

Presidente: Dr. Julio Villegas
Secretario: Dr. Rashid Iskandan
Tesorero: Dr. Guaicaipuro Ruiz
1er. Vocal: Dr. Agustín Contreras
2do. Vocal: Dra. Isaura Pérez
Delegado al D.N.: Dr. José Cedeño

9. CAPÍTULO LARA

Presidente: Dra. Teresa Briceño
Secretaria: Dr. Carlos Caballero
Tesorero: Dr. José Di Sarli
1er Vocal: Dra. Digna López
2do Vocal: Dr. Giuseppe Balsamo
Delegado al C.N.: Dr. Gustavo Quintero
Dr. Eduardo Castillo Rojas

10. CAPÍTULO MÉRIDA

Presidente: Dr. Hans Concho Lugo
Secretario: Dra. Estrella Uzcátegui
Tesorero: Dra. Eluvia Ferreira
Delegado al C.N.: Dr. Alejandro Zambrano Ferré

11. CAPÍTULO MONAGAS

Presidente: Dra. Carmen Irene Alves G.
Secretario: Dr. Carlos Alberto Natera
Tesorero: Dr. Antonio García
Vocal: Dra. Yira Rodríguez
Dr. José Arocha
Delegado al C.N.: Dr. Pedro Marín

12. CAPÍTULO NUEVA ESPARTA

Presidente: Dra. Graciela Rivas
Secretario: Dr. César Avelodo
Tesorero: Dra. Jenny Boadas
Delegado al C.N.: Dr. Carlos Sanint

13. CAPÍTULO SUCRE

Presidente: Dr. Jesús Meaño
Secretario: Dr. Gustavo Rodríguez Vivenes
Tesorero: Dr. Pedro E. Nassar
Delegado del C.N.: Dr. Gilberto Armada

14. CAPÍTULO TÁCHIRA

Presidente: Dr. Antonio Sánchez Méndez
Secretario: Dra. Lina Lorena Durán
Tesorero: Dr. Luis Porras Durán
1er. Vocal: Dr. Jesús Manuel Mendoza
2do. Vocal: Dr. José Patiño Márquez
Delegado del C.N.: Dr. Germán Pineda Cárdenas

15. CAPÍTULO TRUJILLO

Presidente: Dr. Héctor González Guerra
Secretario: Dr. Oscar Nava Rulla
Tesorero: Dr. Juan Torres
1er. Vocal: Dr. José Luis Pacheco
2do. Vocal: Dr. Omar Matos
Delegado del C.N.: Dr. Leonardo Viloria

16. CAPÍTULO YARACUY

Presidente: Dr. Bolívar Iseas
Secretario: Dr. Edgardo Méndez
Delegado al C.N.: Dr. Julio Cortez

17. CAPÍTULO ZULIA

Presidente: Dr. Alfonso Socorro Morales
Secretario: Dr. Alfonso Serizawa
Tesorero: Dr. Cherry González
1er. Vocal: Dr. Atilio Araujo
2do. Vocal: Dr. Luis Wanderlinder
Delegados al C.N.: Dr. José A. Morales Manzur
Dr. José Muñoz
Dr. Wilfredo Salazar

SECCIONES DE ESPECIALIDAD / 2006-2008

1. CIRUGÍA CARDIOVASCULAR

Director: Dr. Tomás Alberti
Secretario: Dr. Raúl Doval
Vocal: Dr. Joseph Lanes

2. CIRUGÍA DE COLON Y RECTO

Director: Dr. Álvaro Montilla
Secretario: Dr. Isay Moscovitz
Vocal: Dr. Atilio Márquez

3. CIRUGÍA GINECOLÓGICA

Director: Dra. Priscila Palacios
Secretario: Dra. Loretta DiGiampietro
Vocal: Dr. Jorge Sánchez

4. CIRUGÍA ENDOSCÓPICA

Director: Dr. Miro Quintero
Secretario: Dr. Álvaro Henriquez
Vocal: Dr. José Montilla

5. CIRUGÍA PLÁSTICA

Director: Dr. Ramón Zapata
Secretario: Dr. Dra. Ana Hollebecq
Vocal: Dr. Alberto Pérez-Morell

6. CIRUGÍA UROLÓGICA

Director: Dr. René Sotelo
Secretario: Dr. Robert De Andrade
Vocal: Dr. Oswaldo Carmona

7. SECCIÓN DE TRAUMA

Director: Dr. Pablo Ottolino
Secretario: Dr. Iskander Marín
Vocal: Dr. Aquiles Reyes

8. SECCIÓN DE CIRUGÍA BARIÁTRICA

Director: Dr. Alberto Cardozo
Secretario: Dr. José Manuel Roberti
Vocal: Dr. Oswaldo Penissi

9. COMITÉ DE INFECCIONES

Director: Dr. Carlos Hartmann
Secretario: Dr. Leonardo Bustamante
Vocal: Dr. Carlos Franco

10. COMITÉ DE INVESTIGACIÓN

Director: Dr. Mauro Carretta
Secretario: Dr. Antonio Pellegrino
Vocal: Dr. Raimundo Kafruni

11. COMITÉ DE ONCOLOGÍA

Director: Dr. Rubén Rodríguez
Secretario: Dr. Arévalo Velandria
Vocal: Dr. Juan Herrera

12. COMITÉ DE BIOÉTICA

Director: Dr. Albino Rincón
Secretario: Dr. Julián Viso
Vocal: Dr. Leopoldo Moreno B.

13. COMITÉ DE SOPORTE NUTRICIONAL

Director: Dr. Mario César Navarro
Secretario: Dr. Joao D'Sousa
Vocal: Dr. Juan Carlos Díaz Odremán

14. COMITÉ DE EDUCACIÓN MÉDICA CONTINUA

Coordinador: Dr. Jorge Tahán
Secretario: Dr. Róger Escalona
Vocal: Dr. Luis Level

15. COMITÉ DE ORGANIZACIÓN DE CONGRESOS Y JORNADAS

Coordinador: Dr. Ricardo Escalante
Secretario: Dr. Carlos Caballero
Vocal: Dr. René Sotelo

EX PRESIDENTES

Dr. Domingo Luciani
Dr. Pedro Blanco Gasperi
Dr. Salvador Cordova
Dr. Miguel Pérez Carreño
Dr. Fermin Diaz
Dr. Alfredo Borjas
Dr. Carlos Travieso
Dr. Fernando Rubén Coronil
Dr. Ricardo Baquero González
Dr. José Leonardi
Dr. Eduardo Carbonell
Dr. Francisco Montbrun
Dr. Hernán Quintero
Dr. Aquiles Ermini
Dr. Francisco Romero Lobo
Dr. José María Cartaya
Dr. Luis Bello Valera
Dr. Carlos Hernández
Dr. Hector Jurado Roz
Dr. Francisco Aguilera
Dr. José Antonio Gubaira
Dr. Augusto Diez
Dr. Dario Montiel V.
Dr. Ismael Salas M.
Dr. José David Diaz
Dr. Adolfo Koelzow Jiménez
Dr. Jesús González Romero
Dr. Alberto Ferrer
Dr. Humberto Rivera Orozco
Dr. Miguel Zerpa Z.
Dr. Francisco Romero
Dr. Pablo Briceño Pimentel
Dr. Antonio Andrade Manzanero
Dr. Nassim Tatá Saldivia
Dr. Jorge Zito-Aché

MIEMBROS HONORARIOS

Dr. Jose María Cartaya
Dr. Carlos A. Hernández H.
Dr. José T. Rojas Contreras
Dr. Luis Delfin Ponce Ducharne
Dr. Vinicio Casas Rincón
Dr. Francisco Aguilera García
Dr. José Antonio Gubaira Bahjos
Dr. Dario Montiel Villasmil
Dr. Ismael Salas Marcano
Dr. José David Diaz
Dr. Adolfo Koelzow Jiménez
Dr. Jesús González Romero
Dr. Humberto Rivera Orozco
Dr. Miguel Zerpa Zafrané
Dr. Francisco Romero Ferrero
Dr. Pablo Briceño Pimentel
Dr. Antonio Andrade Manzanero
Dra. Luisa Teresa Silva
Dr. Rubén Jaén
Dr. Antonio Clemente
Dr. Aaron Toledano
Dr. Robinson Gómez
Dr. Rafael Alejos
Dr. Alonso León Rocha
Dr. Gerardo Hernández Muñoz
Dr. Fernando Rodríguez Montalvo
Dr. Julián Viso Rodríguez
Dr. Francisco Arcia Romero
Dr. Ladimiro Espinoza
Dr. Eucario Méndez Contreras
Dr. José Alberto Padrón Amaré
Dr. Jesús García Colina
Dr. César Blanco Rengel
Dr. Guillermo Colmenares Arreaza
Dr. Pedro Sanabria González

MIEMBROS EMÉRITOS

Dr. Oscar Rodríguez Grimán
Dr. Alberto Benschimol
Dr. Erick Eichelbaum
Dr. José Ángel Puchi
Dr. Otto Rodríguez Armas
Dr. Carlos Ruiz Diez
Dr. Antonio Ortega
Dr. Antonio Guzmán
Dr. Ramón Enrique Albornoz
Dr. Efraim Sequera
Dr. Carlos Riveras
Dr. José Antonio López Parra
Dr. Celestino Zamora
Dr. Marcos Piñango

DELEGADOS AL C.N. POR LA SEDE

Dr. Mauro Carretta
Dr. Oscar Colina
Dr. Leopoldo Moreno Brandt
Dr. Raimundo Kafruni
Dr. Marco Sorgi
Dr. Francisco Echeagaray
Dr. Pablo Ottolino
Dr. Luis Oswaldo Báez
Dr. Yosú Viteri
Dr. José Félix Vivas
Dr. Enrique Montbrun
Dr. Miguel Saade
Dr. Luis Vivas Rojas
Dr. Oscar Colina
Dra. María Teresa Luna
Dr. Raúl Ferro

INSTRUCCIONES A LOS AUTORES. REGLAS GENERALES

La REVISTA VENEZOLANA DE CIRUGÍA es el órgano de difusión científico oficial de la Sociedad Venezolana de Cirugía. Publica artículos originales que han sido presentados en congresos y jornadas de la Sociedad o aquéllos que son directamente remitidos por el autor a través de una solicitud escrita dirigida a la Comisión de Publicaciones y Redacción. Para su aprobación el manuscrito es revisado y corregido por los integrantes del Comité de Publicaciones y Redacción y pasado al director de la REVISTA con las observaciones pertinentes a que hubiera lugar para su edición o devuelto al presentante o solicitante para su corrección. Una vez aprobado, el autor es notificado.

Los artículos deben ofrecer una contribución significativa en el campo de la cirugía general o de las especialidades derivadas de ella. Pueden ser sobre un tema inédito o método propio, casuísticas de una unidad, servicio, departamento o institución, Cirugía Clínica, Cirugía Experimental, Trabajo Especial de Investigación (TEI) y ciencias asociadas como: la educación quirúrgica y los aspectos socioeconómicos del cuidado quirúrgico, temas de revisión y artículos de opinión. Asimismo, se aceptan informes de casos clínico-quirúrgicos con un máximo de tres autores, debiendo estar soportados por los estudios complementarios que demuestran la naturaleza quirúrgica infrecuente o el interés para el conocimiento de la especialidad. Los reportes basados en hallazgos histopatológicos aislados sin contribución quirúrgica relevante para su solución no son candidatos para ser publicados.

La REVISTA tiene circulación nacional y se está implementando su circulación internacional. Ha sido estudiada para servir como medio de la difusión rápida de nuevas e importantes informaciones sobre la ciencia y el arte de la cirugía.

Las aseveraciones hechas en los artículos, son responsabilidad de los autores. El idioma primario de publicación será el castellano; sin embargo, artículos escritos en francés, alemán, inglés, italiano y ruso, serán considerados. En vista de que el Comité Editorial está intentando difundir la REVISTA a nivel internacional, se requiere que los manuscritos incluyan el título en inglés, así como el resumen.

Los artículos son aceptados para su publicación con el entendimiento de que su contenido esencial no ha sido ni será sometido para otra publicación. A continuación se detallan las instrucciones a los autores para que los artículos se ajusten a las normas internacionales existentes.

Una vez publicado el artículo se convierte en propiedad de la Sociedad Venezolana de Cirugía. Deben enviarse 3 copias del artículo y 3 originales de cada ilustración o figura y 1 diskette 3 1/2 y la carta compromiso, a la siguiente dirección: Comisión de Publicaciones. Revista Venezolana de Cirugía. Sociedad Venezolana de Cirugía, urbanización Los Dos Caminos, Edf. Centro Parque Boyacá, Torre Centro, piso 17, oficina 173, avenida Sucre, Caracas 1070, Venezuela. Fax: 286.84.59.

Organización del manuscrito

Los manuscritos, incluyendo las referencias, deberán ser tipados en una sola cara de hoja de 28 por 21,5 cm a doble espacio y con márgenes de por lo menos 2,5 cm. Las páginas serán numeradas en forma consecutiva. Deberá estar organizado en la forma como se indica a continuación:

TÍTULO. La primera página deberá contener el título del artículo, conciso pero informativo del tema tratado. Primer nombre, inicial del segundo nombre, primer apellido y en caso de que el autor quiera publicar su segundo apellido, éste deberá estar unido por un guión al primero. En esta primera página deberá aparecer el cargo o posición hospitalaria de todos los autores, grados académicos si se trata de profesores universitarios, nombre del servicio o departamento y la institución a los que se debe atribuir el trabajo. A continuación indicar la afiliación con la Sociedad Venezolana de Cirugía, así como la ciudad y el país donde el trabajo fue realizado.

Debe aparecer el nombre completo y la dirección del correo del autor adonde se enviarán las separatas en caso de ser solicitadas. Al pie de esta primera página deberán aparecer las notas de agradecimiento o de soporte financiero si los hubiere.

RESUMEN. En español e inglés. Deberá presentarse en una página separada ubicada inmediatamente después de la página del título. No deberá exceder de 250 palabras, ni tener abreviaturas. El resumen estará estructurado para lograr uniformidad y una mejor expresión condensada del contenido; debe tener los siguientes subtítulos: Objetivo (s), Método, Ambiente, Resultados, Conclusión. Al final de la página deberán listarse entre 3 y 6 palabras clave para ser usadas al indexar el artículo.

TEXTO. El texto generalmente deberá estar organizado en: una sección introductoria sin titulares que establezca los antece-

dentes y el propósito del reporte y enseguida titular las siguientes secciones así: "Materiales y Métodos" o "Pacientes y Métodos" si se trata de humanos, "Resultados" y "Discusión". No hay sección para conclusiones. Las palabras o frases que el autor desee enfatizar deben ir subrayadas.

El estilo debe ser consistente con las normas de la Real Academia de la Lengua Española y/o con Council of Biology Editors Style Manual (4a Edic, 1978). Esta última puede ser obtenida en *The American Institute of Biological Sciences*, 140 Wilson Blvd., Arlington, Virginia 22209. EE.UU.

Abreviaturas, nombres de fármacos, números, deberán ser estándar y las unidades deberán aparecer como lo hacen en *Style Manual for Biological Journals* (Third Edition, Washington, D.C. American Institute of Biological Sciences, 1972). También puede consultarse *Uniforms Requirements for Manuscripts Submitted to Biomedical Journals* preparado por el International Steering Committee de editores médicos, publicados en las siguientes revistas: *Ann Intern Med* 1997; 126:36-47. *Rev Venez Cir* 2000; 53: 204-221.

La primera vez que una abreviatura no muy común aparezca en el texto, deberá estar precedida del nombre completo al cual representa. Los nombres genéricos para drogas y químicos deberán ser usados siempre. El nombre comercial no puede ser utilizado. Los dígitos deberán ser expresados como (números) excepto cuando estén después de punto. Las unidades de medidas serán expresadas en el sistema métrico decimal y serán abreviadas cuando acompañen números.

REFERENCIAS. Las referencias deberán ser tipeadas a doble espacio, listadas y numeradas en el orden en el cual aparecen en el texto. Una vez hecha la referencia, las subsecuentes citas de la misma conservarán el número original. Todas las referencias deberán citarse en el texto o en las tablas. Datos no publicados y comunicaciones personales no son referencias aceptables, pero sí aquellas publicaciones que se encuentran en prensa. La referencia de los artículos de revista deberán conformarse al estilo usado en el *Index Medicus* y deben incluir: 1) Autores. 2) Título. 3) Nombre abreviado de la revista. 4) Año. 5) Número del volumen. 6) Número de la primera y última página, en ese orden. Ejemplo: Plaza J, Toledano A, Martín A, Grateron H. Complicaciones post-operatorias. *Rev Venez Cir* 2000; 31:81-88.

Las referencias para libros deben incluir: 1) Autores. 2)

Título(s) de capítulo(s). 3) Edición. 4) Título del libro. 5) Ciudad donde fue publicado. 6) Editor. 7) Año. 8) Páginas específicas. Ejemplo: Jones M C. *Gastrointestinal Surgery*. 2a edición. Berlín, Heidelberg, Nueva York: Springer, Verlag, 1976. p.253-272.

Otras referencias, como memorias y artículos de congresos, publicaciones en general, trabajos en prensa, material electrónico pueden ser revisadas en la *Rev Venez Cir* 2000;53;204-221.

TABLAS. Cada tabla estará tipeada a doble espacio en página aparte de 21,5 por 28 cm, numerada consecutivamente con números arábigos y contener la leyenda en la parte superior. Todas las tablas deberán estar citadas en el texto.

LEYENDAS DE LAS FIGURAS. Deberán ser tipeadas a doble espacio en una página separada y numerada en forma consecutiva con números arábigos que se correspondan con las mismas.

ILUSTRACIONES. Las ilustraciones deberán estar realizadas, diseñadas y fotografiadas profesionalmente y enviadas en triplicado en colores o en blanco y negro en impresiones de excelente calidad. El arte original o los negativos no deben ser enviados. Los símbolos, letras y números deberán ser de un tamaño suficiente para ser fácilmente reconocibles cuando la figura sea reducida a tamaño de publicación. Cada figura deberá tener una etiqueta pegada en la parte posterior indicando el número, el nombre de los autores y una flecha que indique la orientación de la misma. Las fotografías de pacientes en las cuales los sujetos puedan ser identificados deberán estar acompañadas de un permiso escrito para ser publicadas.

PERMISOS. Materiales tomados de otras publicaciones deberán estar acompañados de un permiso escrito tanto del autor como del editor, dándoles de ese modo el visto bueno a la REVISTA VENEZOLANA DE CIRUGÍA para su reproducción.

SISTEMA OPERATIVO. Los manuscritos serán examinados por el Comité Editorial y los autores serán notificados de la aceptación tan pronto como sean revisados.

SEPARATAS. Las separatas deben ser encargadas por los autores en el momento en que reciban la notificación de que el artículo fue aceptado. La lista de precios estará disponible en la Secretaría de la REVISTA.

EDITORIAL

Asistimos al nacimiento de un siglo convulso por las desigualdades económicas, políticas y sociales; y la medicina –como es lógico – no escapa a ello; atrás quedaron Hipócrates y Esculapio, el Médico ya no es instrumento de las divinidades protectoras de la salud, no busca más en el fondo del crisol enrojecido la fórmula mágica de la inmortalidad, lejos se desdibuja la protección divina de Asclepiades, olvidadas fueron las pócimas y unguentos de los piaches y sus antepasados. La biología molecular, la duplicación genética, minúsculos procesos enzimáticos nos explican hoy la comprensión de determinados signos o síntomas, la cirugía robótica y telemática nos adentran en la manipulación quirúrgica de los cromosomas, por principios tecnológicos y no ya por Don Divino creamos vida y desafiamos nuestra eterna y hermosa enemiga, la muerte.

Pero con la misma prisa que atomizamos al hombre nos olvidamos que la medicina nació el día que el Homo Erectus tuvo necesidad de contar sus angustias, penas y dolores a un semejante, éste le escucho, comprendió y alivió sus cargas. El oportuno desarrollo científico y tecnológico debe ir a la par del necesario crecimiento personal e intelectual, divorciar uno de lo otro es perderse y equivocar la correcta comprensión de los desarreglos biológicos y bioquímicos del Homo Sapiens actual. La cultura industrial moderna ha impuesto nuevas patologías, muchas de ella no residentes en procesos orgánicos, ni tampoco alejadas de nuestras propias condiciones.

No hay que olvidar que médico y paciente forman hoy parte de una comunidad general, desde donde indudablemente gravitan en él las alteraciones culturales y socio económicas del conglomerado con el cual convive. La enfermedad va mas allá de los límites corporales del individuo: el hacinamiento, la miseria, la inseguridad, los crecientes peligros que lo acechan en la vorágine de hierro y concreto determinan que el médico tome partido en los procesos de cambio y transformación de la insurgente sociedad actual; las presiones que ejercen compromisos económicos, sociales y políticos generan la mayoría de las veces conductas que riñen con el decoro, la ética y la moral del buen ciudadano, e indudablemente esto se refleja en el quehacer cotidiano de su ejercicio profesional.

Si bien la juventud y la recién adquirida profesión parecieran ser el caldo de cultivo ideal en donde se conjugan estos factores, no es menos cierto que también puedan hacer mella en aquilatadas experiencias.

El médico de hoy como el de siempre, ha de ser fiel practicante de una ciencia que se adentra en los avatares diarios de un ciudadano que siente, sufre, padece, ríe y llora igual que él, y que por circunstancias psicológicas y/u orgánicas ha sido colocado por la vida en minusvalía con respecto al resto de la sociedad.

Para ello el médico ha de tener una conciencia real del hombre enfermo, sin desconectarlo con su biografía, ha de comprenderlo y entenderlo, ha de saber que no sólo son signos y síntomas en un montón de músculos y huesos, “ha de diseccionar la realidad con inteligencia para subordinarla al poder del hombre, en función de que ejerza su salud para ser libre de enfermedad y conquistar su libertad y la de sus semejante. Pero nadie puede enseñar – curar – la libertad si antes no ha roto las cadenas”.

Ha de mantenerse informado y actualizado de los avances recientes con criterio rígido y propio, sin oír cánticos de sirena de la parafernalia industrial biomédica, la cual ha de utilizar comedidamente para el avance y desarrollo de su ciencia y de su arte.

Ha de mantener el Don de Imponer sus manos y “curar”, ha de comprender un gesto de dolor y ha de captar una discreta sonrisa de agradecimiento.

“Hay que endurecerse sin perder la ternura jamás”.

Dr. Jesús Romero Guarecuco

Jefe del Departamento de Cirugía del Hospital Universitario de Coro

“Dr. Alfredo Van Grieken” sede del Post Grado de Cirugía

“Dr. Augusto Diez” de la Universidad Nacional Experimental

“Francisco de Miranda”

CIERRE DE LOS PUERTOS EN CIRUGÍA LAPAROSCÓPICA UTILIZANDO UN DERIVADO ADHESIVO DEL CIANOCRILATO. RESULTADO DE 100 CASOS INICIALES.

GATTORNO, FEDERICO*

RESUMEN

En 1959 se descubrieron los adhesivos tisulares compuestos por cianocrilato, desde ese momento han sido estudiados en múltiples especialidades. Debido a la histotoxicidad y a un probable efecto carcinogénico, su uso estuvo reducido. El interés por un mejor resultado cosmético en la cirugía laparoscópica ha desarrollado nuevas técnicas más dificultosas utilizando instrumentos pequeños, menores de 5mm con la idea de mejorar los resultados de la cicatrización.

Objetivo: El propósito de este estudio ha sido el de evaluar el mejor resultado cosmético y la cicatriz en la cirugía laparoscópica utilizando los adhesivos derivados del cianocrilato.

Pacientes y método: Decidimos realizar un estudio prospectivo usando un adhesivo de piel tipo octil-cianocrilato (Dermabond®). En 100 pacientes consecutivos que fueron sometidos a diferentes procedimientos laparoscópicos, utilizamos el adhesivo para cerrar las incisiones de los trócares en un total de 374 heridas. Para evaluar el adhesivo octil-cianocrilato diseñamos una tabla de datos que incluía dehiscencia, toxicidad, ventajas, desventajas, aceptación del paciente y mejoría cosmética. Se tomaron fotos inmediatamente después de la cirugía, 24 hrs.; 7 días; 3 semanas, y 6 semanas del post operatorio.

Resultados: Hubo un 57% de pacientes femeninas. Rango edad: 18 a 63 años, media: 35a. Procedimientos laparoscópicos: colecistectomía laparoscópica: 52%; apendicectomía: 23%; ginecológicos: 12%, operación de Nissen 5%, y otros procedimientos laparoscópicos 8%. No se presentó dehiscencia en 95.7 %, dehiscencia parcial 1,6% (6 incisiones). No se observó toxicidad. Ventajas: fácil uso, no dolor, no se utilizaron apósitos adicionales. Desventajas: hemostasia cuidadosa para prevenir acumulación de sangre y coágulos en capa. La aceptación del paciente fue del 100%.

Conclusiones: Este es probablemente un pequeño grupo de pacientes, pero encontramos un mejor resultado cosmético utilizando el adhesivo de piel octil-cianocrilato (Dermabond). Se

necesitan más estudios que incluyan mayor cantidad de variables y comparaciones, pero debido a la aceptación del paciente, su fácil uso y al mejoramiento de los resultados cosméticos recomendamos su uso en cirugía laparoscópica.

Palabras clave: Adhesivos tisulares, laparoscopia, cianocrilato

ABSTRACT TROCAR INCISIONS CLOSURE IN LAPAROSCOPIC SURGERY, USING A CYANOCRYLATE'S DERIVATE ADHESIVE. RESULTS IN 100 INITIAL CASES

In 1959 cyanocrylates tissue adhesives were discovered, since that moment has been studied in a multitude of specialties. Because histotoxicity and probably carcinogenicity its use have seen reduced. Interest in better cosmetic results in laparoscopic surgery had been development new difficult techniques using small instruments, less than 5mm, in order to improve scar results.

Objective: The purpose of this study was to evaluate improvements in scar results in laparoscopic surgery using a cyanocrylates adhesive.

Patients and method: We decided to run a prospective study using an octyl cyanocrylates tissue adhesive, (Dermabond). In 100 consecutive patients who went to different laparoscopic procedures we used tissue adhesive to close trocars incisions. We closed 374 incisions with tissue adhesive. To evaluate octyl-cyanocrylate adhesive we designed a data chart that included dehiscence, toxicity, advantages, disadvantage, patient acceptance and cosmetic improvement. Pictures were taken immediately after surgery; 24 hrs; 7 days; 3 weeks; and 6 weeks post op.

Results: A 57% of patients were female. Age range was 18 to 63, mean: 35. Laparoscopic procedures include laparoscopic cholecystectomy 52%; appendectomy 23%; gynecological 12%, Nissen procedure 5%, and other laparoscopic procedures 8%. No dehiscence was present in 95.7%; partial dehiscence 1,6% (6 scars). No toxicity was observed. Advantages: easy use, no pain, no additional dressing was used. Disadvantage: carefully hemost

* MSVC, FACS. Assistant Professor Touro College of Medicine. New York-NY

tasis, to prevent clot accumulation under it layer. Patient's acceptance was 100%.

Conclusions: This is probably a small group of patients, but we found better cosmetic results using octyl-cyanocrylate tissue adhesive (Dermabond®). We need more studies that include more variables and comparative one, but because patient acceptance, easy use, and improvement in cosmetic results we recommend to use it in laparoscopic surgery.

Key words: Tissue adhesives, laparoscopy, cyanocrylates

Fue Gluck, en Berlín, hace poco mas de un siglo, quien tuvo la idea de proponer el uso de adhesivos biológicos para soldar huesos. Los adhesivos y cementos quirúrgicos han sido usados para fijación de fracturas, reparar defectos y fijar prótesis. Los cementos son inicialmente líquidos o plásticos y se amoldan a las irregularidades, proveyendo mejor adherencia en superficies rugosas⁽¹⁾.

Desarrollado durante la década de los 50's, para ser exacto durante 1959, los adhesivos a base de cianocrilato atrajeron la atención de la comunidad médica, debido a su capacidad adherente, por ser fuertes y por la habilidad de cohesión en ambiente húmedo; desde entonces, se ha estudiado su capacidad en diferentes especialidades⁽¹⁻⁸⁾.

Se han utilizado muchos derivados del cianocrilato como adhesivos quirúrgicos y están agrupados en cuatro categorías: metil, etil, butil y octil. El derivado tipo octil parece ser el menos histotóxico⁽¹⁾. Los tipos: metil-cianocrilato y etil-cianocrilato se encontraron muy histotóxicos⁽⁹⁾, con un grado alto, es por ello que el derivado tipo butil se ha utilizado y popularizado su uso en humanos por su poca toxicidad; pero debido a estudios científicos recientes que han reportado histotoxicidad y a la posible carcinogénesis de uno de sus derivados, su uso se ha reducido^(1, 9).

Sin embargo el interés por los adhesivos quirúrgicos se mantuvo alto en los Estados Unidos de Norteamérica y en algunos otros países del mundo⁽¹⁾. Es así como el N-butil-cianocrilato se utilizó en la reparación de la hernia inguinal según técnica de Liechtenstein con malla⁽¹⁰⁾, o por laparoscopia (para fijar la malla)⁽¹¹⁾.

El derivado octil-cianocrilato es un adhesivo para la piel y se utiliza como un método para el cierre tópico de las heridas, que descarta el uso de material extraño (suturas). También tiene una actividad antimicrobiana in vitro cuando se han realizado pruebas de sensibilidad con discos⁽¹²⁾. El interés por un mejor resultado estético después la cirugía laparoscópica ha promovido el

desarrollo de nuevas técnicas quirúrgicas mínimamente invasivas, complejas y difíciles, con el uso de instrumentos de 5 mm o de menor grosor, con la intención de disminuir el tamaño de las heridas y por ende un mejor resultado estético. El propósito de este estudio fue el de evaluar el uso del adhesivo a base de octil-cianocrilato en la cirugía laparoscópica con el fin de mejorar los resultados estéticos y disminuir en el paciente la tensión y angustia que se genera ante el retiro de los puntos de sutura.

PACIENTES Y MÉTODO

A finales del año 1998 luego de la aprobación por parte de la FDA, decidimos realizar un estudio prospectivo utilizando un adhesivo para la piel derivado del cianocrilato, octil-cianocrilato (Dermabond®, Ethicon Suture. USA) cuando trabajábamos en UNIQA (Unidad Quirúrgica Avanzada), Caracas, Venezuela. Utilizamos el adhesivo para piel con el fin de cerrar las heridas de la inserción de los trócares de 5, 10 y 12 milímetros respectivamente según cada caso, en los 100 pacientes consecutivos sometidos a diferentes procedimientos quirúrgicos laparoscópicos y a los cuales se les explicó previamente el procedimiento y aceptaron participar en el estudio; hubo casos que no se les aplicó el adhesivo de piel por motivos ajenos a la propuesta del estudio, por lo que no fueron incluidos.

Con el fin de poder evaluar el adhesivo basado en octil-cianocrilato, diseñamos una base de datos que incluyó los siguientes renglones: dehiscencia de los bordes de la herida, toxicidad, ventajas, desventajas, aceptación por parte del paciente, reacciones adversas, resultados estéticos y complicaciones. De esta manera se realizó un cuestionario para cada paciente. Se tomaron fotografías de los puntos de inserción de los trócares en piel inmediatamente después de la cirugía y de aplicar el adhesivo líquido, las fotos fueron tomadas a las 24 horas, a los 7 días, 3 semanas y 6 semanas del postoperatorio. Se utilizó el adhesivo de piel en 374 heridas de piel entre 12mm, 10mm y 5mm dependiendo del tipo de cirugía. En algunos casos se compararon los resultados del cierre con sutura convencional versus el adhesivo, pero no es el propósito del estudio.

La base de datos a la que se agregó los resultados, contiene la evaluación del cirujano y el cuestionario del paciente en el cual evalúa en un rango de 0 a 10 puntos.

Cuestionario del paciente				
Pregunta	Desacuerdo	Molestias menores	Excelente aceptación	TOTAL
Rash, escozor, rubor				
Sensación de quemadura				
Dolor				
Aceptación del paciente				

Desacuerdo= 0-1 Molestias menores= 2-3 Excelente aceptación= 4-5

La observación del cirujano consistió en: facilidad de la técnica, aplicación, desventajas, dehiscencia de la herida, toxicidad, uso de vendajes y revisión de resultados cosméticos. Para todos los ítems se le adjudicaron 0-5 puntos. La suma total es de 100 puntos, considerándose los mejores resultados aquellos casos que acumulaban más puntos; lo cual consistió en: excelente entre 100-80 puntos; bueno entre 80-60 puntos; regular entre 60-40 puntos; deficiente por debajo de 40 puntos.

RESULTADOS

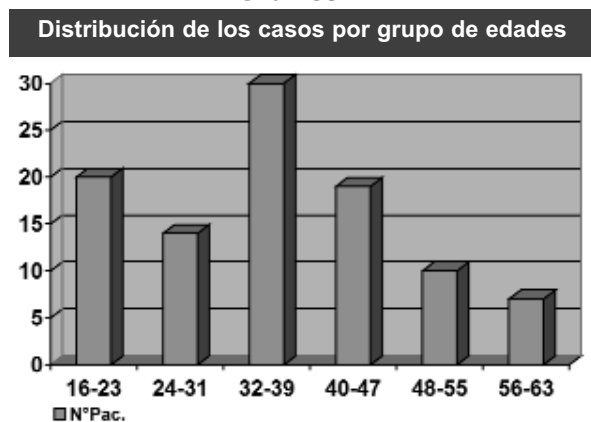
Un 57 % de los pacientes fueron mujeres y 42 % hombres. La edad promedio fue de 35 años dentro de un rango de edades entre 18 y 63 años. (Cuadro N°1 y Gráfico N°1)

Cuadro 1

Distribución de los casos según sexo		
Sexo	Nº	%
Femenino	57	57
Masculino	43	43
TOTAL	100	100

Fuente: Archivo Historias Médicas UNIQA

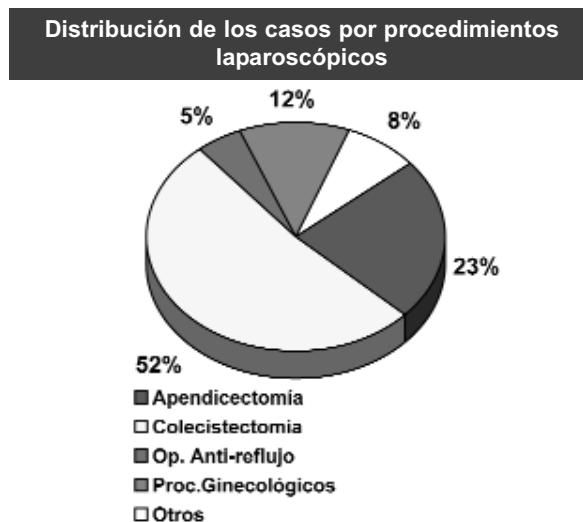
Gráfico 1



Fuente: Archivo Historias Médicas UNIQA

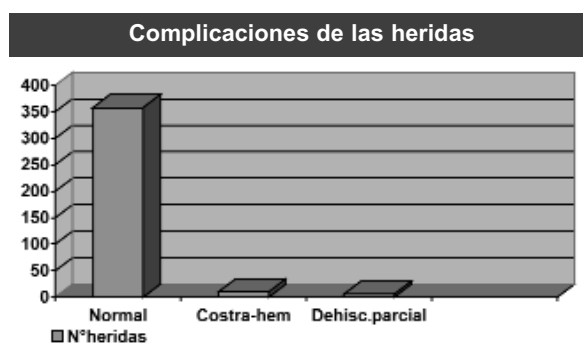
Los procedimientos laparoscópicos incluidos fueron: colecistectomía: 52%; apendicetomía: 23%; operación anti-reflujo: 5%; procedimientos ginecológicos: 12%; otros procedimientos: 8%. Los procedimientos ginecológicos realizados incluyeron: quistes de ovario, embarazo ectópico y laparoscopias diagnósticas ginecológicas. Dentro de otros procedimientos se agruparon: laparoscopia en trauma (diagnóstica y terapéutica); quiste esplénico y nefrectomía asistida por laparoscópica. (Gráfico N° 2)

Gráfico 2



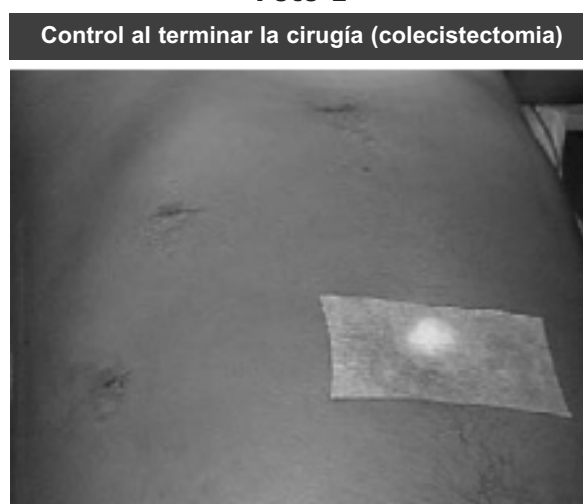Fuente: Archivo Historias Médicas UNIQA

Gráfico 3



Fuente: Archivo Historias Médicas UNIQA

Foto 1



Control al terminar la cirugía (colecistectomía)

Foto 2

Control a las 24 horas PO

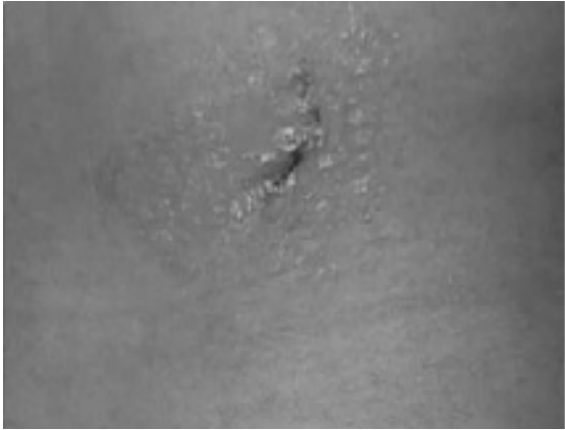

Foto 3

Control 3 semanas (operación de Nissen)

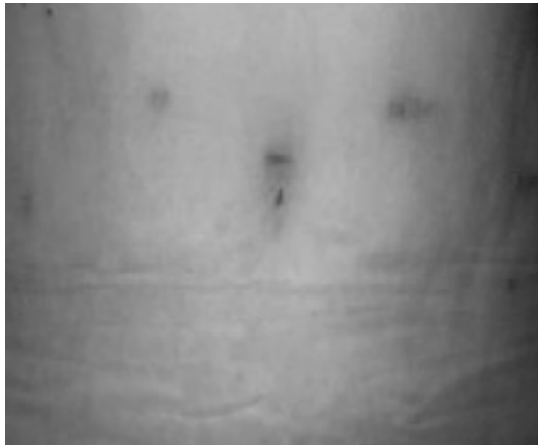
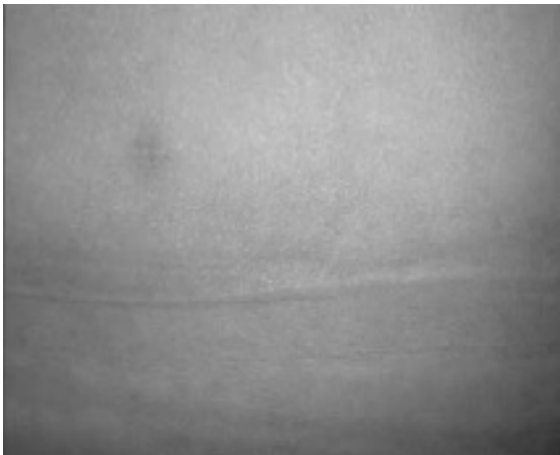
Foto 4

Control a las 6 semanas PO



Complicaciones

Se consideraron complicaciones: dehiscencia parcial de la herida; infección de la herida y presencia de costra-hematoma por debajo del pegamento.

De un total 374 heridas cerradas con Dermabond®, presentaron complicaciones un porcentaje de 4,3 % distribuidos de la siguiente manera:

Cuadro 2

Complicaciones		
Complicaciones	Nº	%
Dehiscencia parcial herida	6	1,6
Infección herida	0	0
Presencia costra-hematoma	10	2,7

Fuente: Archivo Historias Médicas UNIQA

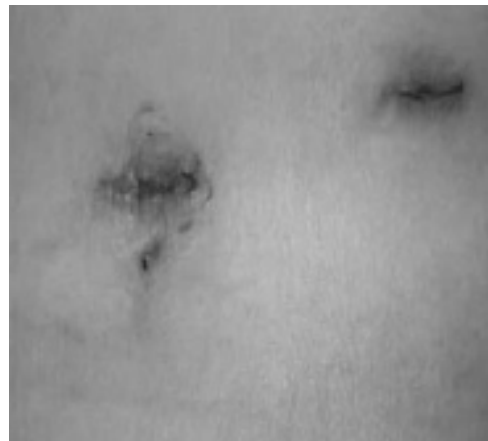Foto 5

Costra debajo del adhesivo



Foto 6

Dehiscencia parcial



DISCUSIÓN

La cirugía laparoscópica ha sido el resultado de un proceso de investigación y de múltiples contribuciones aportadas por los diferentes científicos y los clínicos en el correr de los años. Más de 100 años de evolución han permitido que la laparoscopia en un inicio diagnóstica se convirtiese apenas en 15 años en un procedimiento terapéutico "state of the art" (estado del arte) a nivel mundial. La colecistectomía laparoscópica desde sus inicios en 1986-1987 por Eric Mühe y Phillipe Mouret se ha constituido en la técnica "regla de oro" para el tratamiento de la litiasis vesicular sintomática o la colecistitis aguda. A medida que han avanzado las técnicas, que ha mejorado el entrenamiento de los cirujanos, que se han desarrollado y producidos nuevos y mejores instrumentos, se han ido realizado procedimientos más complejos y la industria ha puesto su vista en el resultado estético de esta cirugía, lo cual es obvio para el cirujano.

Una de las ventajas de la cirugía laparoscópica o de acceso mínimo es el resultado cosmético favorable para el paciente, más aún para el paciente femenino; esto ha contribuido a que tanto los investigadores como las empresas que fabrican y desarrollan instrumental para este tipo de cirugía diseñaran instrumentos de apenas 2 mm de diámetro, con el fin de minimizar el tamaño de la cicatriz y obtener un mejor resultado estético, para aquellos casos escogidos en la llamada técnica "needle scope" o mini-laparoscopia. Incluso hoy en día se dispone de dispositivos conocidos como "single port" o puerto único que permiten realizar esta técnica por un sólo puerto y prácticamente no dejar cicatriz en la cara anterior de la pared abdominal, ya que se realiza todo a través de la cicatriz natural, el ombligo.

Los pegamentos sintéticos, derivados del cianocrilato se han empleado al correr de los años, tanto en investigación experimental como en uso clínico; varios efectos adversos como la toxicidad, la posibilidad de actividad cancerígena de los mismos hizo que su uso no haya sido del todo aceptado en forma segura^(18,19). No así con el derivado que tiene el radical octil, el cual le confiere menor toxicidad y aparentemente ninguna actividad cancerígena. Una vez que la empresa Johnson & Johnson a través de Ethicon® comenzó a trabajar con un derivado del cianocrilato el octil-cianocrilato, y demostrar las cualidades y seguridad del producto, la FDA le dio su aprobación en el año 1998, con el nombre comercial: Dermabond®, Ethicon Suture USA⁽¹²⁾.

Decidimos iniciar este estudio a finales de 1998 cuando el Dermabond® fue aprobado por la FDA y para el año 1999 teníamos unos 20 pacientes que se habían sometido al estudio clínico prospectivo. Fuimos los primeros en utilizar esta técnica en Venezuela y en diseñar un estudio prospectivo utilizando el octil-cianocrilato para el cierre de las heridas de los puertos en ciru-

gia laparoscópica. Cuando presentamos nuestros resultados preliminares durante el Encuentro del Milenio de SAGES en marzo de 2000 y en el VII Congreso Mundial de Cirugía Endoscópica en Singapur en junio del mismo año⁽¹⁴⁾, sabíamos que era cuestión de tiempo el hecho de establecer el uso de los pegamentos de piel, en este caso del octil-cianocrilato, para el cierre de las heridas de piel por donde se insertan los trócares en cirugía laparoscópica^(12,13,15).

Los resultados presentados por nuestro grupo no se diferencian mucho de las estadísticas presentadas por otros autores⁽¹⁶⁻¹⁸⁾ a nivel mundial, sin embargo, cabe destacar que no se basaron en los parámetros de la Escala Holandesa de Cosmetología⁽¹²⁾, como tampoco la de otros autores^(17,19); las observaciones fueron realizadas por el equipo de cirujanos que intervino a los pacientes, no por observadores ajenos. Las complicaciones aparentemente son similares a los trabajos revisados⁽²⁰⁾.

De los casos presentados aprendimos mucho sobre el uso de pegamentos de piel para el cierre quirúrgico de la misma. Pensamos que el adhesivo de octil-cianocrilato, es efectivo para el cierre de las heridas en cirugía laparoscópica. Las heridas deben monitorizarse con el fin de determinar si existe un proceso infeccioso: como edema, eritema, calor, dolor o presencia de pus, lo cual se debe tratar quirúrgicamente basado en los principios básicos de heridas infectadas. No se debe utilizar en heridas que presentarán humedad excesiva o permanente (drenes); la herida debe estar seca y bien afrontada, debemos recordar que Dermabond® no es un apósito, es un pegamento y como tal, no es semi permeable y cualquier secreción se coleccionará debajo de la capa que el adhesivo forma en la piel. (Foto N° 3). El uso excesivo de pegamento alrededor de la herida sin estar bien afrontada, puede cubrir los bordes de la misma y producir dehiscencia parcial (Foto N°4), retrasando el proceso de cicatrización y no mejorando el resultado cosmético.

No aplique otras sustancias a las heridas cuando utilice Dermabond®, esto puede romper la elasticidad de la molécula de octil-cianocrilato, produciendo disminución de la fuerza tensil del pegamento. Se debe leer y seguir con cuidado las instrucciones del producto proporcionadas por el fabricante.

Las desventajas: se debe tener cuidado extremo en la hemostasia y la herida debe estar bien seca, ya que se puede coleccionar sangre u otro fluido por debajo de la capa de adhesivo, hay que recordar que no es una membrana semipermeable, sino que forma una capa impermeable, produciendo acumulación de detritus y coágulos si no se realiza una cuidadosa hemostasia de la herida, lo cual también trae como consecuencia un resultado estético pobre. No abusar del electrocoagulador, ya que al reali-

zar la hemostasia en las zonas superficiales de la piel, se pueden causar quemaduras que por demás, interfieren en la buena cicatrización y en el uso del producto. Recuerde que es un pegamento, por lo tanto, tenga cuidado con los guantes o los instrumentos que pueden adherirse con el pegamento.

Encontramos un mejor resultado cosmético en el cierre de las heridas de los trócares en cirugía laparoscópica con el uso del pegamento octil-cianoacrilato. La facilidad de no usar apósito adicional, la comodidad para el paciente de bañarse sin problemas y el no tener que retirar puntos de sutura hacen del uso de este pegamento una herramienta muy útil en cirugía laparoscópica.

En conclusión, el uso de Dermabond® es fácil y no necesita de apósito adicional; no se presentó dehiscencia de la herida en el 95,7% de los casos. No tuvimos ningún caso que presentase infección de la herida. La aceptación y satisfacción del paciente fue del 100 %. Se presentaron 6 casos de dehiscencia parcial que muy probablemente fue causado debido a un deficiente afrontamiento de los bordes de la herida y técnica mal utilizada. No observamos toxicidad del producto ni reacciones alérgicas locales.

REFERENCIAS

1. Donkerwolcke M, Burny F, Muster D, Lodde JP, Koukoubis TD, Glisson RR, et al. Tissues and bone adhesives--historical aspects [Biomaterials in plastic and maxillofacial surgery] *Biomaterials* 1998; 19(16):1461-1466.
2. Hunter KM. Cyanoacrylate tissue adhesive in osseous repair. *Br J Oral Surg* 1976; 14(1): 80-86.
3. Barkhordar RA, Javid B, Abbasi J, Watanabe LG, Kadir S, Athanasoulis CA, et al. Cyanoacrylate as a retrofilling material *Oral Surg Oral Med Oral Pathol* 1988;65(4):468-473.
4. Gallemore RP, Green J, Shorr N, Goldberg RA, Donkerwolcke M, Burny F, et al. Use of isobutyl cyanoacrylate tissue adhesive to stabilize mucous membrane grafts in total socket reconstruction *Ophthalm Plast Reconstr Surg* 1999; 15(3):210-212.
5. Werning JW, Maniglia AJ, Anderson JM. Biomechanical assessment of a new adhesive bone cement for otologic surgery. *Am J Otol* 1995;16(3):269-276.
6. Lodde JP, Koukoubis TD, Glisson RR, Feagin JA, Jr, Seaber AV, Vail TP, et al. [Biomaterials in plastic and maxillofacial surgery]. *Ann Chir Plast Esthet* 1995; 40(6):676-689.
7. Nahas FX, Solia D, Ferreira Masako L, Ferreira Novo N. The use of tissue adhesive for skin closure in body contouring surgery. *Aesthetic Plastic Surgery* 2004(Online First).
8. Alvarado VM, Mulets HE, Alio YS. [Bioadhesives in ocular surgery]. *Arch Soc Esp Oftalmol* 2001;76(9):559-566.
9. Toriumi DM, Raslan WF, Friedman M, Tardy ME. Histotoxicity of cyanoacrylate tissue adhesives. A comparative study. *Arch Otolaryngol Head Neck Surg* 1990;116(5):546-550.
10. Amiel GE, Sukhotnik I, Kavar B, Siplovich L. Use of N-butyl-2-cyanoacrylate in elective surgical incisions--Longterm outcomes. *J Am Coll Surg* 1999;189(1):21-25.
11. Jourdan IC, Bailey ME. Initial experience with the use of N-butyl 2-cyanoacrylate glue for the fixation of polypropylene mesh in laparoscopic hernia repair. *Surg Laparosc Endosc* 1998;8(4):291-293.
12. Ethicon, Company JJ, inventors; Dermabond topical skin adhesive. Monography. USA patent 389598. 1998.
13. Fakley M. Selecting adhesives. *Med Device Technol* 2003;14(7):22-24.
14. Gattomo F. Improve of scar results in laparoscopic surgery Using a cyanoacrylates derivate tissue adhesive. Preliminary report. In: *Surgery EAES*, editor. 7th World Congress in Endoscopy Surgery; 2000; Singapore; 2000.
15. Matin SF. Prospective randomized trial of skin adhesive versus sutures for closure of 217 laparoscopic port-site incisions. *J Am Coll Surg* 2003;196(6):845-853.
16. Rosin D, Rosenthal RJ, Kuriansky J, Brasesco O, Shabtai M, Ayalon A. Closure of laparoscopic trocar site wounds with cyanoacrylate tissue glue: a simple technical solution. *J Laparoendosc Adv Surg Tech A* 2001;11(3):157-159.
17. Sebesta MJ, Bishoff JT. Octylcyanoacrylate skin closure in laparoscopy. *J Endourol* 2003;17(10):899-903.
18. Maartense S, Bemelman W, Dunker M, de Lint C, Pierik E, Busch O, et al. Randomized study of the effectiveness of closing laparoscopic trocar wounds with octylcyanoacrylate, adhesive papertape or polyglecaprone (Br J Surg 2002; 89: 1370-1375). *Br J Surg* 2003;90(3):369.
19. Matin SF. Prospective randomized trial of skin adhesive versus sutures for closure of 217 laparoscopic port-site incisions. *J Am Coll Surg* 2003;196(6):845-853.
20. Sebesta MJ, Bishoff JT. Octylcyanoacrylate skin closure in laparoscopy. *Isis*. 2004 Jan-Mar;8(1):9-14.

CURA DE ORR EN PIE DIABÉTICO

ECHENIQUE, MELISSA*
 PICCOLO, CARMEN*
 VARGAS, MIGUEL*
 NAVARRO, EGLYS*
 ROMERO-GUARECUCO, JESÚS**

RESUMEN

El principio dominante del método de Orr es favorecer con la inmovilización rigurosa la defensa tisular contra la infección. Durante la Guerra Civil Española era utilizado en fracturas abiertas, se realizaba limpieza quirúrgica, se aplicaba vaselina sobre la herida y se cubría con bota de yeso por 2 o 3 semanas, a menos que el paciente presentara fiebre.

Objetivo: Evaluar la efectividad del uso de la "cura de Orr" en pie diabético en el Hospital Universitario de Coro "Dr. Alfredo Van Grieken", durante el período octubre 2008 - marzo 2009.

Pacientes y método: Estudio prospectivo, descriptivo en un lapso de 6 meses, incluyendo pacientes con pie diabético grado III y IV según la clasificación de Wagner modificada. Se evalúa número de curas de Orr necesarias para la cicatrización de la úlcera, intervalo de tiempo del cambio de la cura, período de cicatrización de las lesiones y complicaciones presentadas con este método de cura.

Resultados: A un total de siete pacientes durante el período octubre 2008 - marzo 2009, se les realizó entre 4 y 7 curas para lograr cicatrización, la cual se obtuvo antes de los 06 meses en 100% de los pacientes; realizándose el cambio de cura en intervalos de tiempo variables, presentando un paciente atopia dermatológica al material utilizado.

Conclusión: La técnica de Orr es una buena opción para el manejo de úlcera por pie diabético, con resultados satisfactorios, obteniéndose un pie funcional.

Palabras clave: Técnica de Orr, método español, pie diabético.

ABSTRACT

CURES OF ORR ON DIABETIC FOOT

The dominant principle of the method of Orr is to favor with rigorous immobilization the tissue defense against the infection. During the Spanish Civil War it was used in open fractures, there was performed surgical cleaning, applied petroleum jelly on the wound and covered with plaster boot by 2 or 3 weeks, unless the patient presented/displayed fever.

Objective: To evaluate the effectiveness of the cures of Orr still on diabetic at the Hospital Universitario de Coro Dr. Alfredo Van Grieken, during the period between October 2008 - March 2009.

Patients and method: This is a descriptive, prospective study, including patients with diabetic foot III and IV degree, according to Wagner's modified classification. There was recorded the number of necessary cures for the healing of the ulcer, intervals between change of the cure, period of healing and complications presented/displayed with this method of cure.

Results: To a total of seven patients during the period of October 2008 - March 2009, we did between 4 and 7 cures to obtain the healing, which was obtained before 6 months in 100% of the patients. Change of cures were in variable time interval. One patient developed atopic dermatitis due the used material.

Conclusion: The technique of Orr is a good option in the handling of ulcer by diabetic foot, with satisfactory results, obtaining a functional foot.

Key words: Orr's technique, spanish method, diabetic foot.

* *Residente de Postgrado de Cirugía General, Hospital Universitario de Coro Dr. Alfredo Van Grieken.*

** *Jefe del Departamento de Cirugía del Hospital Universitario de Coro "Dr. Alfredo Van Grieken"*

El pie diabético es un estado patológico que ocasiona una disminución de la resistencia tisular en las piernas y los pies favoreciendo la aparición de lesiones, infecciones y posibles amputaciones^(1,2) consecuencia que proporciona al paciente una peor calidad de vida.

La Federación Internacional de Diabetes (IDF) estima en 150 millones las personas diabéticas en todo el mundo. Según la Organización Mundial de la Salud (OMS), el número de diabéticos será el doble del actual para el año 2025 debido principalmente al incremento de la esperanza de vida, a la obesidad, al estilo de vida sedentario y al cambio de los hábitos de alimentación. El 15% de los pacientes diabéticos presentarán al menos una úlcera a lo largo de su vida, y el 80% de las amputaciones en pacientes diabéticos estarán precedidas por úlceras en los pies⁽³⁾.

La incidencia anual de úlceras en la población diabética se estima entre 2,4 y 2,6%, con una prevalencia en dicha población de un 4 a un 10%⁽⁴⁾. Entre el 14 y el 24% de los pacientes diabéticos con úlceras en los pies evolucionarán hacia una situación clínica que requerirá cirugía de amputación⁽⁵⁾, siendo la diabetes la causa más frecuente de amputación no traumática en los miembros inferiores (entre un 45 y un 83 %)^(6,7). En el Hospital Universitario "Dr. Alfredo Van Grieken, se presenta como la sexta causa de ingreso por emergencia para el año 2007, y durante el período octubre 2008 - marzo 2009 ingresaron un total de 64 pacientes (100%), de los cuales el 64% evolucionaron a amputaciones. Pese a los esfuerzos realizados para prevenir amputaciones de miembros inferiores en la población diabética, la incidencia sigue siendo muy elevada, aunque actualmente se sabe que un adecuado tratamiento de las úlceras puede reducir de forma importante dicha incidencia⁽⁸⁾.

Si bien la mayoría de las úlceras pueden ser tratadas ambulatoriamente, cuando se complican motivan que sea la principal causa de ingreso hospitalario entre los pacientes con diabetes y además supone el tipo de ingreso con estancias más prolongadas.

La diabetes es la causa más frecuente de amputación de la extremidad inferior en los países desarrollados. Por su parte, el 85% de las amputaciones de las extremidades inferiores en la diabetes están precedidas de úlceras en el pie.

Las consecuencias de la amputación sobre la movilidad y adaptabilidad a esta situación se traduce en mermas laborales, sociales y alteraciones psicológicas que en definitiva producen un empeoramiento manifiesto de la calidad de vida de estos pacientes.

La amputación es una de las complicaciones más temidas de la diabetes. Son una amenaza para la vida y pueden suponer una dependencia a la ayuda de otros, inhabilidad para trabajar y

mucha miseria. Los problemas del pie y las amputaciones están entre las complicaciones más costosas de la diabetes. En países desarrollados suponen entre 12% y 15% del total de los recursos sanitarios destinados a la diabetes. En países en vías de desarrollo, las complicaciones del pie pueden llegar a suponer hasta un 40% de estos recursos disponibles.

Desde hace ya tiempo se propuso no sólo el cerrar la úlcera, sino evitar que esta volviera a formarse. Para tal fin comenzó a tomar importancia la ortopedia, encaminando el tratamiento a la buena redistribución de presiones plantares y descarga de la zona comprometida, cuyo principio no sólo era cerrar la úlcera, sino evitar que volviera a ocurrir, aliviando la presión excesiva a la que se encontraba sometida^(9,10).

La guerra ha sido la mejor escuela de cirugía y la base de su progreso. El aporte más importante de la Guerra Civil Española es "el método español para tratar las heridas de guerra", llamado así por los franceses, que es una suma de la técnica de Friedrich y la cura oclusiva, utilizando como elemento fundamental el vendaje de yeso, ideal para tratar fracturas abiertas⁽¹¹⁾.

El método consiste en realizar la limpieza quirúrgica de la herida y luego la cura oclusiva e inmovilizadora.

Al final de la guerra europea de 1914-18, Winett Orr, de Nebraska, trató gran cantidad de fracturas abiertas infectadas, sometiendo al paciente a tracción continua, limpieza quirúrgica, relleno con gasa vaselinada y encima algodón seco, y enyesado, que se mantiene sin abrir hasta la curación, obteniendo resultados favorables, por lo que el autor recomendó esa técnica para el tratamiento de las infecciones crónicas de los huesos, conociéndose a Orr fundamentalmente por su método para tratar las osteomielitis⁽¹¹⁾.

Bastos publica en 1936 un libro sobre «Las heridas por arma de fuego» que al estallar la Guerra Civil, puede decirse sirvió de norma para la actuación de casi todos los equipos quirúrgicos, que indica la limpieza quirúrgica a fondo, haciendo una extirpación total de todas las paredes de la brecha, desde la piel hasta lo más hondo, y en caso de fracturas, esta extirpación debe detenerse en el hueso. El tamaño o la profundidad de la herida no es nunca una contraindicación a la cura oclusiva. El apósito de yeso ha de mantener una rigurosa inmovilización del foco que, en caso de fractura, deberá extenderse más allá de las dos articulaciones limitantes del hueso fracturado. La actitud del miembro es la típica o estándar para cada hueso. La molestia subjetiva, junto al hedor, obliga a veces a levantar el apósito. Con ello puede comprobarse generalmente el notable avance que ha hecho la curación de la herida, la cual aparece por lo común enteramente rellena y casi a nivel de piel, quedando reducida

a una superficie granulosa de buen aspecto, rodeada de un borde cicatrizado bien aparente⁽¹¹⁾.

Los fracasos atribuidos al método son fruto del desconocimiento de estos principios, olvidando que el primer tiempo de esta técnica debe ser quirúrgico. En la recopilación que hizo Trueta en 1938 sobre 605 fracturas de guerra no había realizado ninguna amputación ni tenía mortalidad. En otra publicación en 1939 puntualiza que durante la Guerra Civil trató 1.073 heridos por este método y sólo en un 0,75 por 100 fue necesario interrumpir la oclusión por alguna complicación⁽¹¹⁾.

Durante la Segunda Guerra Mundial, los Estados Unidos, tomaron de la Sanidad inglesa casi toda la norma de actuación y, por tanto, este método, que tenía además para ellos la gracia de haber sido utilizado primeramente por su compatriota Winnett Orr. En un principio dio un buen resultado; sin embargo, con sus grandes medios de evacuación, hospitalización, etcétera, en la última fase de la contienda siguieron las normas sistematizadas por Edward Churchill en su publicación «Tratamiento quirúrgico de los heridos en el teatro de operaciones del Mediterráneo en el momento de la caída de Roma». La importancia del método es en primer lugar, la posibilidad de reintegrar con prontitud al servicio activo un número creciente de combatientes heridos y evitar deformaciones e invalideces. En conjunto, consistía en realizar de entrada un Friedrich y, sin cerrar la herida, colocar un apósito estéril. Pasados dos o tres días, si la herida tiene buen aspecto, se realiza la sutura, previa cruentización de los tejidos, y a continuación la inmovilización del miembro con vendaje enyesado que se abre longitudinalmente al terminar la intervención. Si se trata de una fractura abierta se inmoviliza con el método más adecuado para permitir la subsiguiente intervención. Si al levantar el apósito a las cuarenta y ocho horas se aprecian signos de infección, se aplica cura retardada y, una vez vencida esta complicación, se practica la sutura secundaria⁽¹¹⁾.

Josep Trueta i Raspall, nacido en Barcelona en 1897 y graduado en esa Facultad de Medicina en 1921, fue uno de los más destacados cirujanos europeos de su tiempo. Desde 1921 trabaja en el Hospital de Santa Creu de esa ciudad (más tarde en el nuevo Hospital de Santa Creu y San Pau), como ayudante del Dr. Manuel Corachán, y después de la rebelión militar fascista que dio lugar al inicio de la Guerra Civil Española de 1936, se hace cargo del servicio de Cirugía A y pone en práctica un método novedoso de cura oclusiva de las fracturas abiertas. Estaba basado en el método del cirujano norteamericano Orr de inmovilización para las osteomielitis crónicas, pero asegurando la limpieza y escisión de los tejidos enfermos en las heridas y fracturas recientes. Consistía por tanto en el tratamiento quirúrgico inmediato, mediante limpieza de la herida, escisión de esfacelos, drenaje e inmovilización con vendaje de yeso, y disminuyó dramá-

ticamente el número de gangrenas y amputaciones entre civiles y militares con heridas de guerra⁽¹²⁾.

El Dr. Manuel Corachán García, un profesor español, quien marcó la evolución de la rama quirúrgica venezolana, estudió Medicina en la Universidad de Barcelona, fue nombrado director del servicio de Cirugía del Hospital de la Santa Cruz de Barcelona (1921) y fundó la Clínica Corachán. En 1933 fue nombrado profesor de patología quirúrgica de la Universidad Autónoma de Barcelona, colaboró en la revista *Monografías Médicas* y en la realización de un diccionario de terminología médica en catalán. En 1936 fue nombrado Consejero de Sanidad de la Generalitat de Cataluña⁽¹³⁾. Corachán fue un cirujano de gran prestigio internacional y Presidente de la Academia de Ciencias Médicas de Cataluña y Baleares⁽¹³⁾.

Llegó a Venezuela como exiliado político luego de la Guerra Civil Española, donde fue catedrático de técnica quirúrgica de la Universidad Central de Venezuela⁽¹⁴⁾. Este personaje fue acogido por la Cruz Roja Venezolana (Hospital Carlos J. Bello) y dio un vuelco, un giro a la cirugía, "porque cambió la mentalidad quirúrgica, la técnica y la manera". "Puede considerarse la cirugía antes y después de Corachán, porque con él se aprendieron a utilizar los instrumentos de otra manera, variaron la técnicas y una gama de factores que hicieron que la cirugía se convirtiera en un verdadero arte"⁽¹⁴⁾.

Antes de Manuel Corachán, la cirugía era básicamente influida por la escuela francesa y la alemana, (sobre todo la primera). De hecho, los primeros maestros venezolanos se formaron allí, como por ejemplo el doctor Pérez Carreño, formado en la escuela alemana. En cuanto al instrumental, "era un poco rudimentario, menos delicado. Corachán le dio fineza a la operación misma, le otorgó delicadeza"⁽¹⁴⁾.

Uno de sus aportes fue la implementación del método de Orr -Bastos - Trueta en osteomielitis, obteniendo muy buenos resultados. En 1938, se creó el Instituto de Cirugía Experimental; Corachán, su fundador y el primer director, marcó una época en el desarrollo de la cirugía⁽¹⁵⁾.

El método de Orr ha sido aplicado en fracturas abiertas y en osteomielitis, obteniéndose buenos resultados; sin embargo no se ha estudiado su utilización para el manejo de las úlceras en pie diabético; lesiones que generalmente llegan a la cronicidad, por lo que se plantea evaluar la efectividad del uso de la "cura de Orr" en pie diabético en el Hospital Universitario de Coro "Dr. Alfredo Van Grieken", durante el período octubre 2008 - marzo 2009.

PACIENTES Y MÉTODO

Se realizó un estudio experimental prospectivo, de diseño descriptivo⁽¹⁵⁾. La población a estudiar estuvo comprendida por

todos los pacientes que ingresaron en el servicio de Cirugía General del Hospital Universitario de Coro "Dr. Alfredo Van Grieken", durante el período octubre 2008 - marzo 2009. La muestra fue de tipo no probabilístico, dado por los pacientes que ingresaron, y se les realizó tratamiento con "cura de Orr", en el periodo de estudio.

Criterios de inclusión:

Pacientes con pie diabético grado III y IV según la escala modificada de Wagner ingresados al servicio de Cirugía General.

A estos pacientes se les realizó limpieza quirúrgica, incisiones de descarga, e incluso amputación menor (pie diabético grado IV), y al tener una úlcera sin secreción ni tejido desvitalizado, aplicamos la "cura de Orr".

La aplicación de "cura de Orr" consistió en lavar con jabón neutro y solución fisiológica, aplicar gel a base de sorbitol y aloe vera en la úlcera previo secado, cubrir con gasa estéril, guata, y vendaje inmovilizador con yeso, realizando las curas sucesivas en intervalo de tiempo variable. A menos que el paciente presentara toque del estado general y/o fiebre a partir de la segunda cura, el paciente es manejado de forma ambulatoria.

RESULTADOS

Tabla 1

Número de curas de Orr necesarias para la cicatrización de la úlcera. Hospital Universitario de Coro "Dr. Alfredo Van Grieken". Octubre 2008- Marzo 2009

N° de curas	f	%
01 - 03	0	0
04 - 07	7	100
>07	0	0
TOTAL	7	100

Fuente: Historia clínica

Los datos obtenidos fueron analizados considerando frecuencia y valor porcentual graficándose en forma de tablas ^(16,17). En el estudio realizado, a 100% de los pacientes se les realizó entre 4 y 7 curas para lograr la cicatrización de la úlcera.

En cuanto al intervalo de tiempo de cambio de la cura: el primer cambio se realizó entre el 3er y 5to día, el segundo cam-

Tabla 2

Intervalo de cambios de cura de Orr. Hospital Universitario de Coro "Dr. Alfredo Van Grieken". Octubre 2008- Marzo 2009

Intervalo en días	1° Cambio		2° Cambio		Sigüientes cambios	
	f	%	f	%	f	%
03 - 05	7	100	0	0	0	0
10 - 14	0	0	7	100	0	0
15 - 21	0	0	0	0	7	100
TOTAL	7	100	7	100	7	100

Fuente: Historia clínica

Tabla 3

Duración del tratamiento de cura de Orr. Hospital Universitario de Coro "Dr. Alfredo Van Grieken". Octubre 2008- Marzo 2009

Tiempo en meses	f	%
01 - 03	2	29
04 - 06	5	71
>06	0	0
TOTAL	7	100

Fuente: Historia clínica

Tabla 4

Complicaciones encontradas con el uso de la cura de Orr. Hospital Universitario de Coro "Dr. Alfredo Van Grieken". Octubre 2008- Marzo 2009

	f	%
Complicaciones	1	14
Ninguna	6	86
TOTAL	7	100

Fuente: Historia clínica

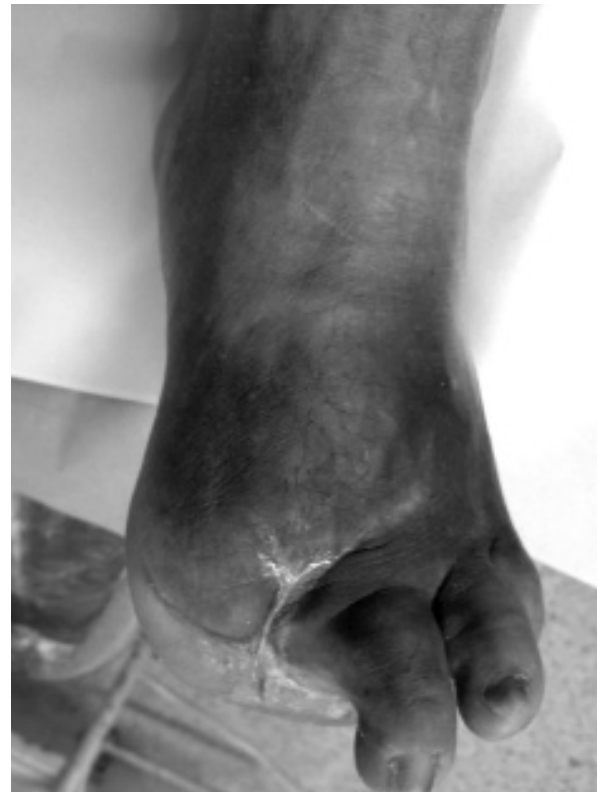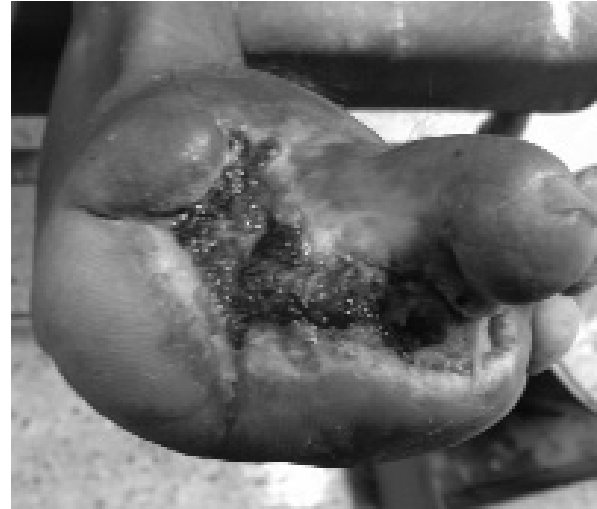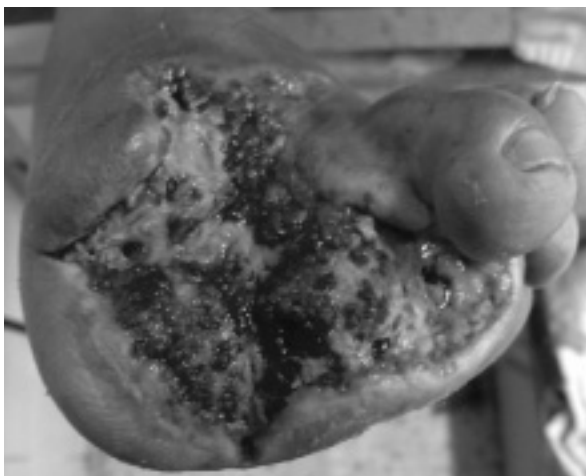
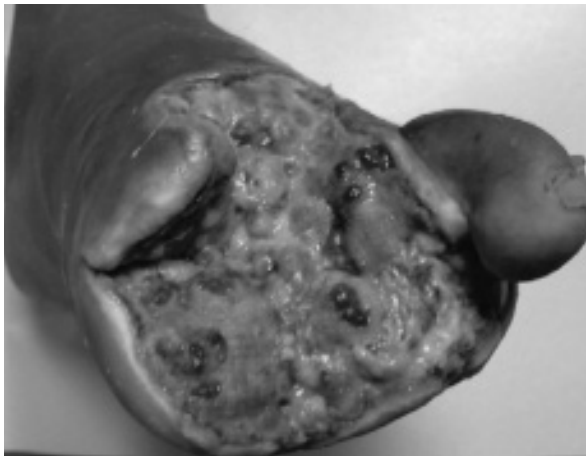bio entre el 7mo y 10mo día, y los cambios sucesivos entre el día 15 y 21, del cambio anterior, hasta lograr la cicatrización.

El 100% de los pacientes cicatrizó antes de los 6 meses de tratamiento, 71% de ellos entre el 4to y 6to mes.

Sólo 1 de los pacientes, que representa 14% en nuestro estudio, suspendió el tratamiento por atopia dermatológica al material utilizado.

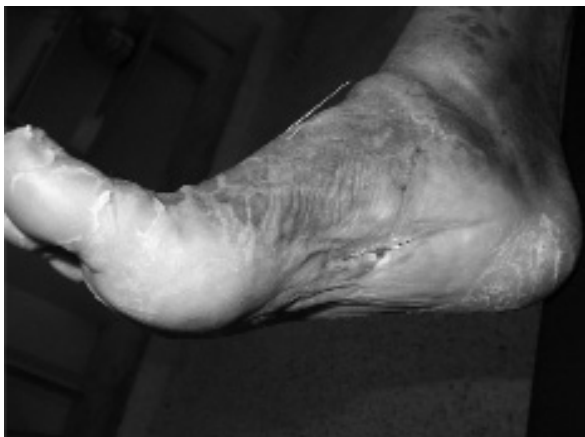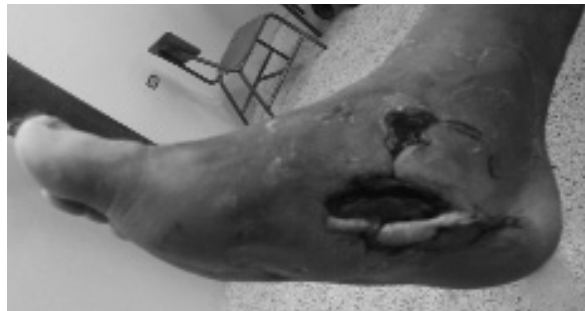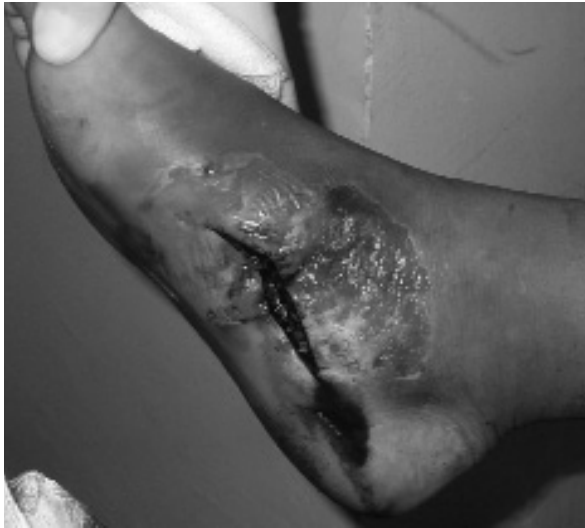Paciente 1

Paciente masculino de 58 años de edad, quien ingresó a nuestro servicio por pie diabético grado IV, ameritando amputación del primer y segundo dedo del pie izquierdo, realizándose posteriormente "curas de Orr" como descritas, obteniendo cicatrización total de la lesión y pie funcional con 4 meses y medio de tratamiento



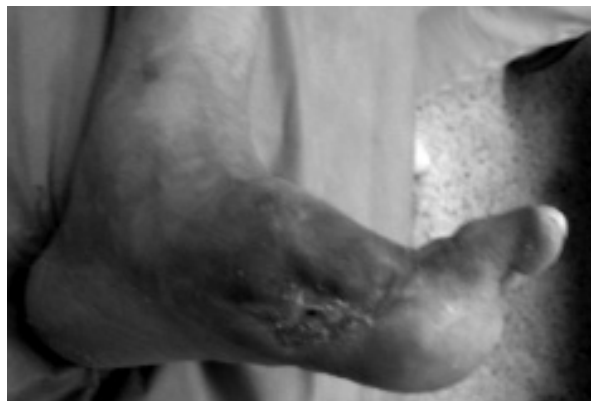
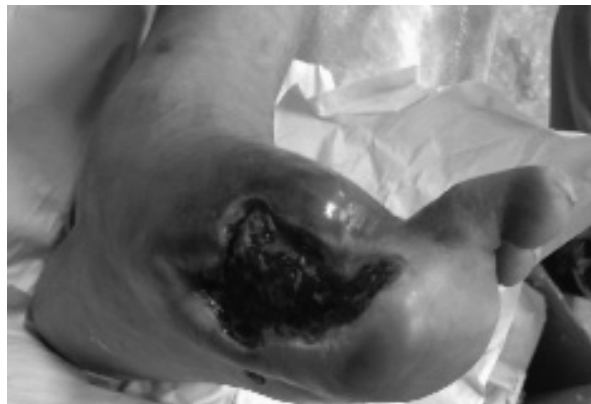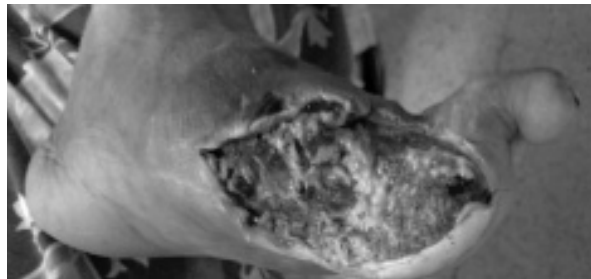
Paciente 2

Paciente femenina de 55 años de edad, quien ingresa por pie diabético grado III, ameritando incisión de descarga, realizando posteriormente curas de Orr, obteniendo cicatrización de la lesión en 3 meses



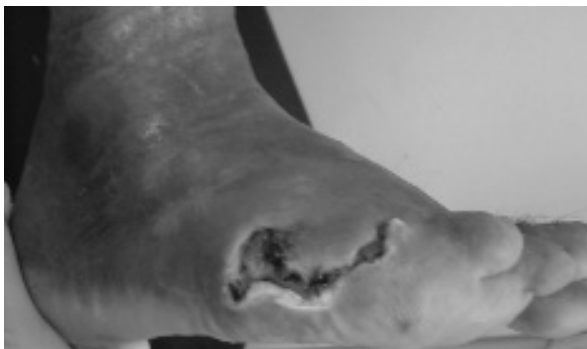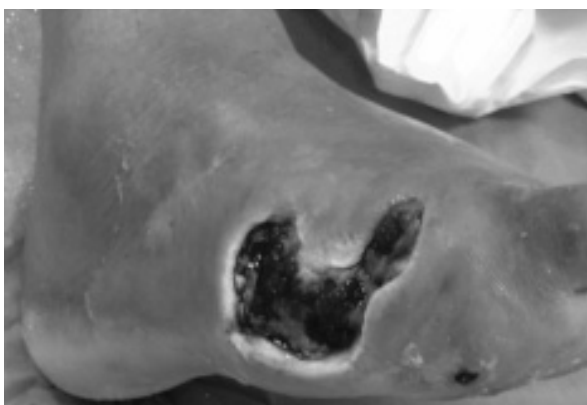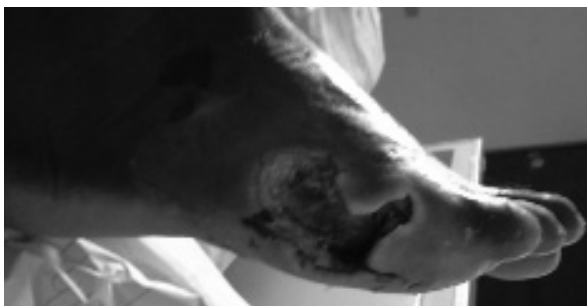Paciente 3

Paciente masculino de 64 años, ingresa por pie diabético grado IV, ameritando amputación de primer dedo, se realizan curas de Orr durante 4 meses, obteniendo pie funcional



Paciente 4

Paciente masculino de 62 años, pie diabético grado III. Se realizó incisión de descarga y necrectomía, y luego cura de Orr durante 3 meses y medio



DISCUSIÓN

Durante el período de estudio, ingresaron por emergencia 64 pacientes con diagnóstico de pie diabético, 7 recibieron tratamiento con la cura de Orr.

El primer cambio de la cura se realizó entre el 3er y 5to día, el segundo entre el día 10 y 14 y los cambios sucesivos entre el 15 y 21, diferimos con los trabajos de Orr, Bastos, Trueta y Corachán, donde no se levantaba el yeso hasta la curación (3 meses), a menos que el hedor los obligara a realizarlo antes. Considerando esto realizamos las curas con el intervalo mencionado porque los pacientes incluidos en nuestro estudio eran pacientes diabéticos, además de ser un método nuevo para el tratamiento de dicha patología en nuestro servicio.

Obtuvimos muy buenos resultados utilizando la "cura de Orr" en pie diabético, por lo que recomendamos incluirla dentro del manejo de esta patología, siempre y cuando se haya realizado una limpieza quirúrgica, y la úlcera no tenga secreción, sin importar la profundidad de la lesión.

Las úlceras de larga evolución, cicatrizaron en menos de 6 meses de tratamiento, obteniendo un pie funcional, ya que no hubo pérdida de los puntos de apoyo cuando se aplicó este método, reduciendo la estancia hospitalaria, debido a que a partir de la segunda cura, los pacientes son manejados de forma ambulatoria, reduciendo gastos a la institución y al paciente.

Son muy pocas las complicaciones al aplicar la cura de Orr en el pie diabético, y es muy bien aceptada por los pacientes.

REFERENCIAS

1. Arroyo J, Verruga M, Bundó M, Cano JF, Castell C et al. (1995) Criteris comuns mínims per la diabetes mellitus a Catalunya. Consell Assessor sobre la diabetes a Catalunya; Associació Catalana de Diabetes; Societat Catalana de Med Familiar i Comunitària.
2. Boulton JM, Armstrong DG. Trials in neuropathic foot ulceration. *Diabetes Care* 2003; 26:2689-2690.
3. Armstrong DG, Lavery LA, Kimbriel HR, Nixon BP, Boulton AJM. Activity patterns of patients with diabetic foot ulceration. *Diabetes Care* 2003; 26:2595-2597.
4. Mayfield JA, Reiber GE, Sanders LJ, Janisse D, Pogach LM. Technical Review: Preventive foot care in people with diabetes. *Diabetes Care* 1998; 21: 2161-2177.
5. ADA. Consensus Development Conference on Diabetic Foot Wound Care. *Diabetes Care* 1999; 22: 1354-1360.
6. Carptier B, Pradines S, Benhamou PY, Halimi S. Cout de santé lies aux lesions de pied chez les diabétiques dans les pays développés. *Diabetes & Metab* 2000; 26: 75-80.
7. Bild DE, Sinnock P, Browner WS, Braveman P, Showstack JA. Lower-

- Extremity amputation in people with diabetes: epidemiology and prevention. *Diabetes Care* 1989; 12: 24-31.
8. Pecoraro RE, Reiber GE, Burgess EM. Pathways to diabetic limb amputation: basis for prevention. *Diabetes Care* 1990; 13: 513-521.
 9. Reiber GE, Vileikyte L, Boyko EJ, del Aguila M, Smith DG, Lavery LA et al. Casual pathways for incident lower-extremity ulcers in patients with diabetes from two settings. *Diabetes Care* 1999; 22:157-162.
 10. Gibbons GW, LoGerfo FW. Úlceras e infecciones del pie. En: Lebovitz HE, ed. Tratamiento de la diabetes mellitus y sus complicaciones. 3ª ed. Barcelona: Medical Trends, S.L; p. 365-70, 1998
 11. Moral J, El método español para el tratamiento de las heridas de guerra. Documento en línea disponible en: <http://www.sb hac.net/Republica/TextosIm/ Metodo/ Metodo.htm>. Fecha de revisión: 12/02/2009.
 12. Fariña L. Los estudios sobre el riñón y la circulación renal de Josep Trueta i Raspall. *Actas Urol Esp.* 2008; 32(3): 276-280.
 13. Manuel Corachan. Wikipedia Enciclopedia Libre. Documento en línea disponible en: http://es.wikipedia.org/wiki/Manuel_Corach%C3%A1n. fecha de revisión: 07/03/09.
 14. Entrevista realizada al Dr. Miguel Zerpa Zafrané, Doctor en Ciencias Médicas y Profesor Titular de la Facultad de Medicina de la Universidad Central de Venezuela. *Medicina en el Tiempo. Historia de la Cirugía en Venezuela.*
 15. Hernández-Sampieri Roberto. *Metodología de la Investigación.* 3ra edición. Editorial Mc Graw Hill. Mexico. 2003.
 16. Dawson-Saunders, B Y Trapp, R. *Bioestadística Médica. Manual Moderno.* 1997
 17. Puertas Eddy. *Bioestadística Herramienta de la Investigación.* Ediciones CDCHT-UC. Carabobo-Venezuela. 1998.

FACTORES DE RIESGO PARA LESIONES INADVERTIDAS EN PACIENTES LAPAROTOMIZADOS POR TRAUMA ABDOMINAL

CORDERO-LEÓN, CARLOS*
ELIA GUEVARA, ELIA*
GONZÁLEZ, FÉLIX*
AROCHA, JOSÉ *
DÍAZ, MARIA DE LOS ANGELES**

RESUMEN

Objetivo: Determinar los factores de riesgo para lesiones inadvertidas en pacientes laparotomizados por trauma abdominal en el servicio de Cirugía General del Hospital Manuel Núñez Tovar de Maturín, durante el período enero - septiembre 2008.

Pacientes y método: Estudio prospectivo, transversal, descriptivo y observacional para identificar la incidencia de las lesiones inadvertidas en los pacientes traumatizados moderados o graves, sometidos a laparotomía exploradora durante el período de estudio. Se evalúa la edad, sexo, tipo de lesión inadvertida, hora y día del ingreso, índice de Glasgow, estabilidad hemodinámica, índices de trauma (ATI, RTI) y estudios imagenológicos entre otras variables.

Resultados: Hubo un total de 97 pacientes con 384 lesiones, de las cuales, 42 fueron inadvertidas. El análisis univariante de las variables relacionadas con las lesiones no detectadas demostró: un RTI mayor de 9 puntos (R.R = 2,45), inestabilidad hemodinámica (R.R = 2,18), el Glasgow < 13 puntos (R.R = 1,85), puntaje de ATI > 15 (R.R = 1,71), y trauma múltiple (R.R = 1,62).

Conclusiones: Fueron identificados varios factores de riesgo para lesiones inadvertidas, por lo que se recomienda insistir en la valoración terciaria de todos los pacientes traumatizados.

Palabras clave: Lesiones inadvertidas, riesgo relativo, trauma

ABSTRACT

RISK FACTORS RELATED TO UNDETECTED INJURIES IN LAPAROTOMIZED PATIENTS FOR ABDOMINAL TRAUMA

Objective: To determine risk factors related to undetected injuries in laparotomized patients for abdominal trauma in the General Surgery of the Hospital Manuel Núñez Tovar at Maturín, Estado Monagas, in the period between January and September 2008.

Patients and method: It is a prospective, transversal, descriptive and observational study to identify the incidence of missed injuries in moderated and severe trauma patients submitted to exploratory laparotomy during the lapse recorded. It does evaluate age, gender, type of undetected injury, date of the incidence, Glasgow Coma Scale, hemodynamic stability, trauma indexes (ATI, RTI), and imagenologic studies.

Results: There were 97 patients with 384 injuries, 42 of them undetected. The univariatic analysis related to missed lesions showed a RTI > 9 points (RR: 2,45), hemodynamic instability (RR: 2,18), Glasgow < 13 (RR: 1,85), ATI > 15 (RR: 1,71) and multiple trauma (RR: 1,62)

Conclusions: There were identified several risk factors for missed injuries. We recommend insist in tertiary evaluation of all traumatized patients.

Key words: Undetected injuries, relative risk, trauma

* *Especialista adjunto del servicio de Cirugía General. Hospital Manuel Núñez Tovar. Maturín, Estado Monagas.*

** *Médico residente asistencial del servicio de Cirugía General. Hospital Manuel Núñez Tovar. Maturín, Estado Monagas.*

Las lesiones inadvertidas se definen como aquellas no detectadas durante cualquiera de las fases en la atención de un paciente sometido a trauma. Entre los principales factores involucrados para que aparezcan lesiones inadvertidas tenemos: inexperiencia del médico, uso inadecuado de recursos, errores radiológicos, errores técnicos, servicios médicos inapropiados, entre otros⁽¹⁾.

Existen una serie de circunstancias en las que la posibilidad de no detectar lesiones es mayor y en las que se producen más errores de manejo, por lo cual se debe tener un mayor índice de sospecha. Entre estas circunstancias tenemos: inestabilidad hemodinámica, intubación oro-traqueal, alteraciones de conciencia, parálisis, lesión espectacular, múltiples lesiones, mecanismo inusual de lesión y lesión aislada. En estas circunstancias, la evaluación exhaustiva y completa del paciente lesionado es más difícil y más común que algunas lesiones pasen inadvertidas⁽¹⁾.

La incidencia de lesiones inadvertidas varía desde 2% a 50%, dependiendo de la definición de este tipo de lesión y el diseño de cada estudio⁽²⁾. Los tipos más comunes de lesiones inadvertidas son las músculo- esqueléticas, aunque se pueden producir en la cabeza, tórax, abdomen, columna vertebral y en regiones neurovasculares⁽³⁾.

Las directrices del ATLS tienen 2 mandatos. 1) El examen inicial, que está diseñado para identificar de inmediato y tratar lesiones que amenazan la vida y 2) El examen secundario que es una revisión desde la cabeza hasta los pies en la búsqueda de otras lesiones⁽⁴⁾.

A pesar de estas directrices ampliamente seguidas, las lesiones inadvertidas y las demoras en el diagnóstico se siguen produciendo, incluso en los mejores centros de trauma⁽⁴⁾.

El creciente aumento del traumatismo grave en nuestro medio hace necesaria una evaluación sobre la incidencia de estas lesiones en nuestras unidades de urgencias. Igualmente es importante analizar cuales son los factores contribuyentes y asociados que encontramos en esta entidad⁽⁵⁾.

En el Hospital Manuel Núñez Tovar de Maturín, no existe un único equipo de atención al paciente traumatizado, sino que la misma es realizada por personal de diversas especialidades; no obstante, aquellos pacientes que de alguna u otra forma requieren cirugía abdominal por trauma, su manejo pre, trans y postoperatorio básicamente es dirigido por el servicio de Cirugía General, actuando como elementos de apoyo las demás especialidades; sin embargo, en este grupo de pacientes aparecen lesiones inadvertidas en cualquiera de los sistemas corporales.

Es por todo lo antes mencionado, aunado al hecho de que nuestro hospital, específicamente en el servicio de Cirugía, no existían registros sobre lesiones inadvertidas, se planteó la necesidad de conocer la incidencia de estas lesiones en los pacientes sometidos a laparotomía exploradora por trauma grave, y además, determinar los factores de riesgo para la aparición de dichas lesiones en ese grupo de pacientes.

PACIENTES Y MÉTODO

Se realizó una investigación prospectiva, transversal, descriptiva y observacional, para identificar la incidencia de las lesiones inadvertidas en los pacientes laparotomizados por trauma abdominal durante el período de enero a septiembre de 2008.

La población del estudio fue 251 pacientes de ambos sexos, que fueron laparotomizados por traumatismo abdominal, que ingresaron al Hospital Manuel Núñez Tovar durante el período de estudio.

De la población se obtuvo una muestra, aplicando los criterios de inclusión/exclusión, resultando en un total de 97 pacientes. Para el análisis de las lesiones inadvertidas osteo-musculares, se obtuvo una muestra de 31 pacientes. Para el estudio de las variables relacionadas con las lesiones raquí-medulares no detectadas, se analizaron un total de 20 pacientes y finalmente para el análisis de las lesiones torácicas, la muestra estuvo constituida por 35 pacientes.

Criterios de inclusión

Se incluyó sólo pacientes laparotomizados por traumatismo abdominal y que cumplan con los criterios de traumatismo moderado o grave según las siguientes escalas:

- RTS (Puntaje de Trauma Revisado) menor o igual a 10 puntos
- RTI (Índice de Trauma Revisado) mayor o igual de 10 puntos
- Escala de Glasgow (GCS) menor o igual a 13 puntos

Criterios de Exclusión

Fueron excluidos de la investigación los siguientes pacientes:

- Pacientes con criterios de traumatismo leve según los índices: RTS > 10 puntos, RTI < 10 puntos y GCS > 12 punto.
- Pacientes en edades extremas: menores de 12 años y mayores de 80 años.
- Pacientes fallecidos o que egresan de la institución antes de las 24 horas de su ingreso al hospital.
- Pacientes con lesiones inadvertidas diagnosticadas posterior a su egreso del hospital.
- Pacientes en quienes el examinador formó parte del equipo quirúrgico que lo intervino.

Se realizó una comparación y análisis estadístico de los aspectos demográficos, clínicos y de mecanismo de lesión, de pacientes traumatizados moderados o graves sometidos a laparotomía por trauma abdominal y se compararon los riesgos relativos de los grupos expuestos a cada riesgo versus los no expuestos según la existencia de lesiones innadvertidas.

Para el análisis estadístico se utilizó la prueba de chi-cuadrado, y un análisis univariante calculando los valores de riesgo relativo y el intervalo de confianza para cada variable estudiada.

RESULTADOS

Durante el período del estudio, fueron intervenidos quirúrgicamente mediante laparotomía por traumatismo abdominal a un total de 251 pacientes, de esos pacientes fueron seleccionados según los criterios de inclusión y exclusión 97 pacientes que representan un 38,6% del total antes mencionado (Cuadro y Gráfico 1).

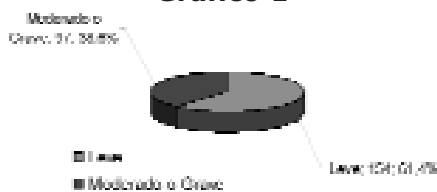
Tabla 1

Distribución de frecuencias y porcentual. Pacientes laparatomizados por trauma abdominal según gravedad del traumatismo dado por las escalas de trauma: Índice de Trauma Revisado (RTI), Score de Trauma Revisado (RTS) y Escala del Coma Glasgow (ECG) Hospital Manuel Núñez Tovar. Enero-Septiembre 2008

Gravedad del trauma	n°	%
Leve	154	61,40%
Moderado y/o grave	97	38,60%
TOTAL	251	100%

Fuente: Protocolo del estudio

Gráfico 1



Fuente: Tabla 1

En los 97 pacientes que formaron parte del estudio se identificaron un total de 384 lesiones, de los cuales 42 lesiones, 10,9% pasaron inadvertidas durante por lo menos las primeras 24 horas del ingreso del paciente a la sala de emergencias (Cuadro y Gráfico 2).

Las lesiones que en mayor porcentaje pasaron inadvertidas fueron las lesiones osteo-musculares con 15 lesiones de 31, que representa un 48,4%, y raqui-medulares con 9 lesiones de 21, que representa un 42,9% (Cuadro y Gráfico 3).

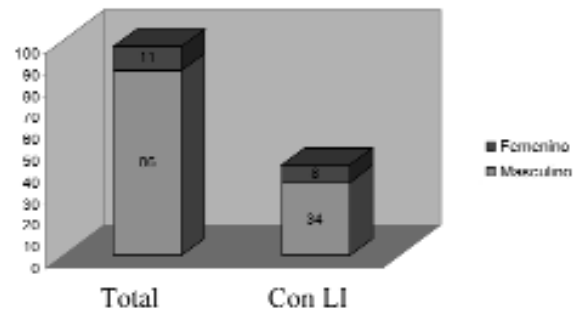
Tabla 2

Distribución de frecuencias y porcentual. Lesiones inadvertidas según sexo. Pacientes laparatomizados por trauma abdominal. Hospital Manuel Núñez Tovar. Enero-Septiembre 2008

Sexo	Total	%	Con LI	%
Masculino	86	88,70%	34	81,00%
Femenino	11	11,30%	8	19,00%
TOTAL	97	100%	42	100%

Fuente: Protocolo del estudio

Gráfico 2



LI: Lesión invertida

Fuente: Tabla 1

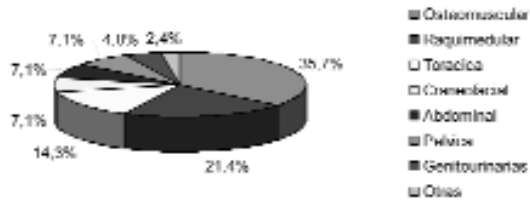
Tabla 3

Distribución de frecuencias y porcentual. Lesiones inadvertidas según región topográfica. Pacientes laparatomizados por trauma abdominal. Hospital Manuel Núñez Tovar. Enero-Septiembre 2008

Región	n° LD	%
Osteo-muscular	15	35,70%
Raqui-medular	9	21,40%
Torácica	6	14,30%
Cráneo-facial	3	7,10%
Abdominal	3	7,10%
Pélvica	3	7,10%
Génito-urinaria	2	4,80%
Otras	1	2,40%
TOTAL	42	100%

Fuente: Protocolo del estudio

Gráfico 3



Fuente: Tabla 3

En el grupo estudiado (n = 97), 86 pacientes (88,7%) eran hombres y 11 pacientes (11,3%) eran del sexo femenino. Las lesiones inadvertidas se presentaron en un 81% en el sexo masculino y en un 19% en el sexo femenino (Cuadro y Gráfico 4).

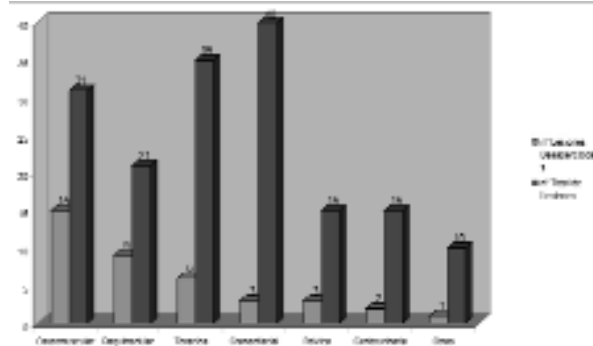
Tabla 4

Distribución de lesiones inadvertidas según cada región topográfica. Pacientes laparotomizados por trauma abdominal. Hospital Manuel Núñez Tovar. Enero-Septiembre 2008

Región	n° LI	Total	%
Osteo-muscular	15	31	48,40%
Raqui-medular	9	20	42,90%
Torácica	6	35	17,10%
Cráneo-facial	3	40	7,50%
Abdominal	3	217	1,40%
Pélvica	3	15	20,00%
Génito-urinaria	2	16	13,30%
Otras	1	10	10,00%
TOTAL	42	384	10,90%

Fuente: Protocolo del estudio

Gráfico 4



Fuente: Tabla 4

La media de edad fue de 27,5 en el grupo general (n = 97) y fue de 25,7 en el grupo que presentó lesiones inadvertidas (n = 42). 14 lesiones (14,4%) se presentaron en el grupo etario comprendido entre los 12 y 18 años, el cual representó el grupo con mayor promedio de estas lesiones. (Cuadro y Gráfico 5)

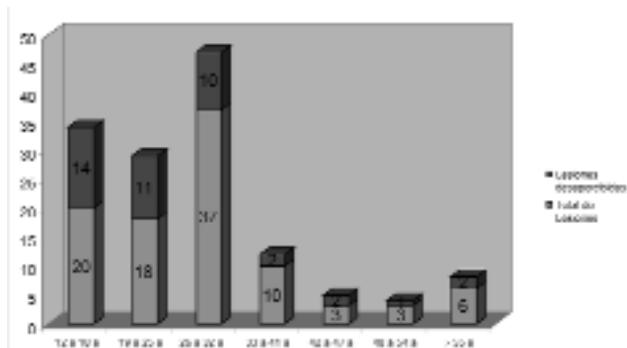
Tabla 5

Distribución de frecuencias y porcentual. Lesiones inadvertidas según grupos etarios. Pacientes laparotomizados por trauma abdominal. Hospital Manuel Núñez Tovar. Enero-Septiembre 2008

Rango edad	Total	%	Con LI	%
12 a 18 a	20	20,60%	14	14,40%
19 a 25 a	18	18,60%	11	11,30%
26 a 32 a	37	38,10%	10	10,30%
33 a 41 a	10	10,30%	2	2,10%
42 a 47 a	3	3,10%	2	2,10%
48 a 54 a	3	3,10%	1	1,00%
> 55 a	6	6,20%	2	2,10%
MEDIA	27,5		25,7	

Fuente: Protocolo del estudio

Gráfico 5



Fuente: Tabla 5

En el análisis univariante de las variables relacionadas con la aparición de lesiones inadvertidas en los pacientes estudiados, se identificaron en el grupo general, un total de 5 variables que demostraron un valor de $p < 0,05$. El riesgo relativo de estas variables fue: puntaje en el índice de trauma revisado (RTI) mayor de 9 puntos (RR = 2,45 con IC95% de 1,01 - 5,95), inestabilidad hemodinámica (RR = 2,18 con IC95% de 1,54-3,09), puntaje en la escala de Glasgow (ECG) (RR = 1,85, con IC95% de 1,25 - 2,74), puntaje del índice de trauma abdominal (ATI) mayor o igual a 15 puntos (RR = 1,71 con IC95% de 1,16 - 2,52), y por último, la presencia de trauma múltiple (RR = 1,62 con IC95% de 1,09 - 2,41) (Cuadro y Gráfico 6)

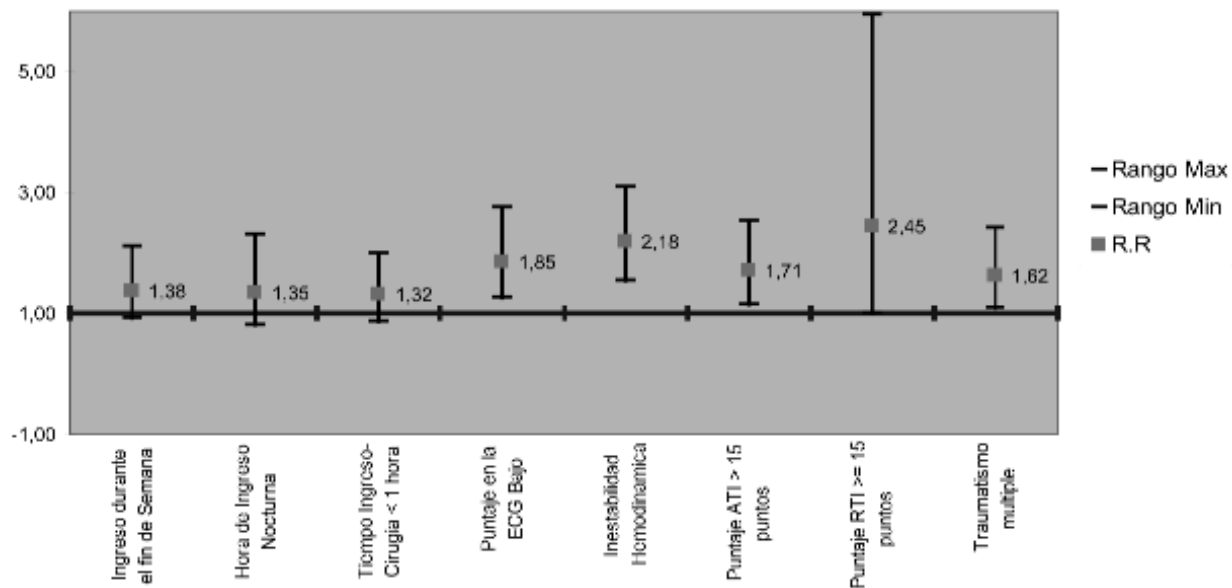
Tabla 6

Análisis univariante de las variables relacionadas con la aparición de lesiones inadvertidas. Pacientes laparotomizados por traumatismo abdominal. Hospital "Manuel Núñez Tovar de Maturín". Enero-Septiembre 2008											
Variable											
Ingreso durante el fin de semana		Con LI	%	Sin LI	%	Total	Valor p	RR	IC (95%)		
	Si	25	52,00%	23	48,00%	48					
	No	17	34,60%	32	65,40%	49					
	Total	42		55		97	> 0,05	1,38	0,91	-	2,1
Hora de ingreso nocturna (Entre las 7 pm y las 7 am)		Con LI	%	Sin LI	%	Total					
	Si	36	50,70%	35	49,30%	71					
	No	6	23,10%	20	76,90%	26					
	Total	42		55		97	> 0,05	1,35	0,79	-	2,31
Tiempo ingreso-cirugía menor de 1 hora		Con LI	%	Sin LI	%	Total					
	Si	24	51,10%	23	48,90%	47					
	No	18	36,00%	32	64,00%	50					
	Total	42		55		97	> 0,05	1,32	0,87	-	1,99
Puntaje del Glasgow Bajo		Con LI	%	Sin LI	%	Total					
	Menor a 13 pts	22	62,90%	13	37,10%	35					
	No	20	32,30%	42	67,70%	62					
	Total	42		55		97	< 0,05	1,85	1,25	-	2,74
Inestabilidad hemodinámica		Con LI	%	Sin LI	%	Total					
	Si	17	73,90%	6	26,10%	23					
	No	25	33,80%	49	66,20%	74					
	Total	42		55		97	< 0,05	2,18	1,54	-	3,09

Puntaje ATI > 15 puntos		Con LI	%	Sin LI	%	Total					
	Si	20	60,60%	13	39,40%	33					
	No	22	34,40%	42	65,60%	64					
	Total	42		55		97	< 0,05	1,71	1,16	-	2,52
Puntaje RTI ≥15 puntos		Con LI	%	Sin LI	%	Total					
	Si	40	50,60%	39	49,40%	79					
	No	2	11,10%	16	88,90%	18					
	Total	42		55		97	< 0,05	2,45	1,01	-	5,95
Traumatismo múltiple		Con LI	%	Sin LI	%	Total					
	Si	21	58,30%	15	41,70%	36					
	No	21	34,40%	40	65,60%	61					
	Total	42		55		97	< 0,05	1,62	1,09	-	2,41

Fuente: Protocolo del estudio

Gráfico 6



Fuente: Tabla 6

En el estudio de las variables relacionadas con la aparición de lesiones inadvertidas osteo-musculares en los pacientes estudiados, sólo la presencia de inestabilidad hemodinámica, dio un valor de $p < 0,05$ con (RR = 2,08 con IC95% de 1,03-4,18), (Cuadro y Gráfico 7)

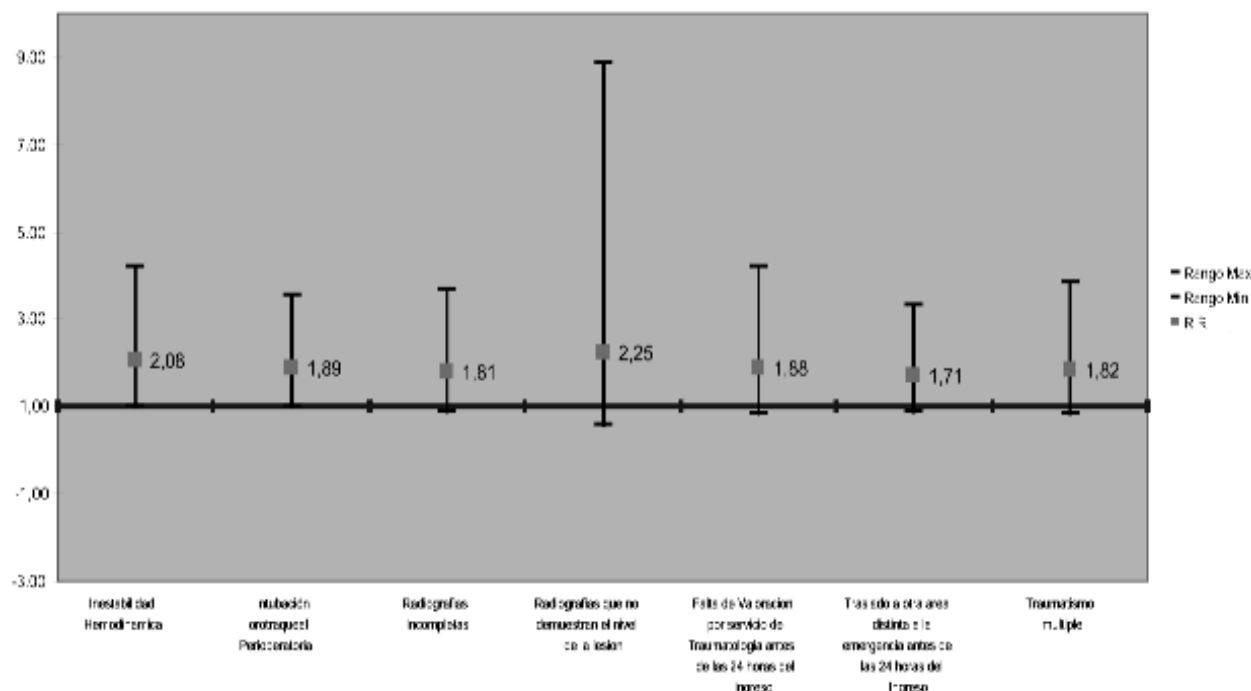
Tabla 7

Análisis univariante de las variables relacionadas con la aparición de lesiones osteomusculares inadvertidas. Pacientes laparotomizados por traumatismo abdominal. Hospital "Manuel Núñez Tovar". Enero-Septiembre 2008							
Variable							
Inestabilidad hemodinámica		Con LI	%	Sin LI	%	Total	Valor p
	Si	8	72,70%	3	27,30%	11	
	No	7	35,00%	13	65,00%	20	
	Total	15		16		31	< 0,05
Intubación oro-traqueal perioperatoria		Con LI	%	Sin LI	%	Total	
	Si	4	80,00%	1	20,00%	5	
	No	11	42,30%	15	57,70%	26	
	Total	15		16		31	> 0,05
Radiografías incompletas		Con LI	%	Sin LI	%	Total	
	Si	8	66,70%	4	33,30%	12	
	No	7	36,80%	12	63,20%	19	
	Total	15		16		31	> 0,05
Radiografías que no demuestran el nivel de la lesión		Con LI	%	Sin LI	%	Total	
	Si	5	50,00%	5	50,00%	10	
	No	2	22,20%	7	77,80%	9	
	Total	7		12		19	> 0,05
Falta de valoración por el servicio de Traumatología antes de las 24 horas del ingreso		Con LI	%	Sin LI	%	Total	
	Si	10	62,50%	6	37,50%	16	

	No	5	33,30%	10	66,70%	15	
	Total	15		16		31	> 0,05
Traslado a otra área distinta a la emergencia antes de las 24 horas del ingreso		Con LI	%	Sin LI	%	Total	
	SI	5	71,40%	2	28,60%	7	
	No	10	41,70%	14	58,30%	24	
	Total	15		16		31	> 0,05
Traumatismo múltiple		Con LI	%	Sin LI	%	Total	
	SI	9	64,30%	5	35,70%	14	
	No	6	35,30%	11	64,70%	17	
	Total	15		16		31	> 0,05

Fuente: Protocolo del estudio

Gráfico 7



Fuente: Tabla 6

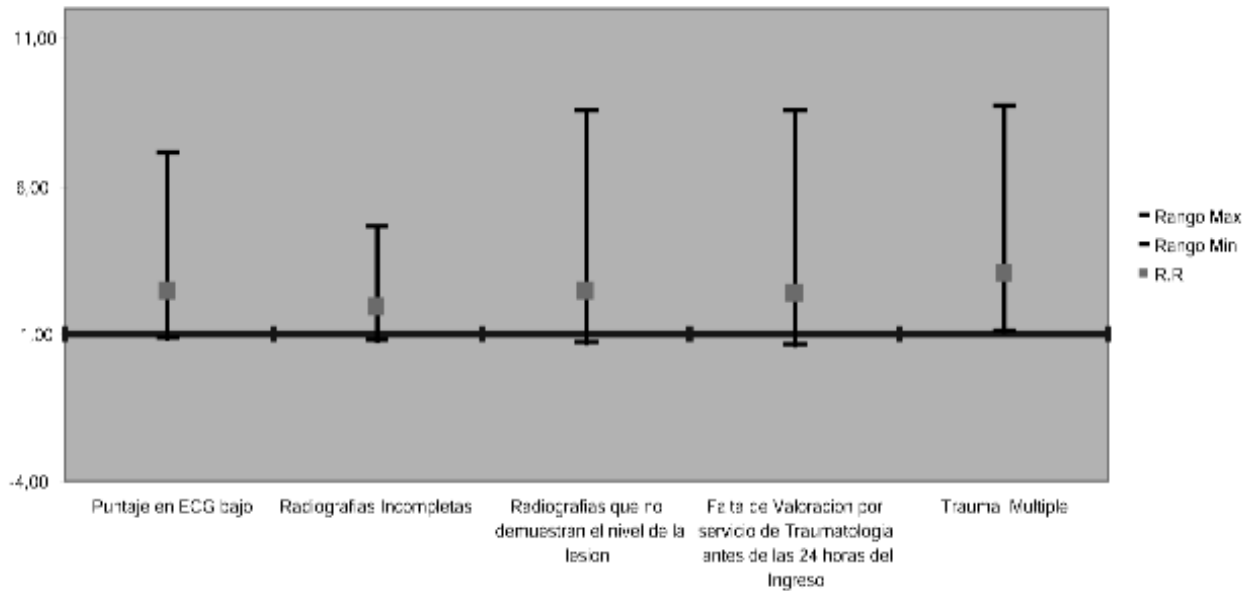
En relación a las variables relacionadas con la aparición de lesiones raqui-medulares no detectadas en los pacientes estudiados, sólo la presencia de trauma múltiple, demostró un riesgo relativo estadísticamente significativo con una $p < 0,05$ (RR = 3,00 con IC95% de 1,04-8,65), (Cuadro y Gráfico 8)

Tabla 8

Análisis univariante de las variables relacionadas con la aparición de lesiones raquimedulares inadvertidas. Pacientes laparotomizados por traumatismo abdominal. Hospital "Manuel Núñez Tovar". Enero-septiembre 2008.										
Variable										
Puntaje de Glasgow bajo		Con LI	%	Sin LI	%	Total	Valor p	RR	IC (95%)	
menor a 13 pts	Si	6	66,70%	3	33,30%	9				
	No	3	27,30%	8	72,70%	11				
	Total	9		11		20	> 0,05	2,44	0,84	- 7,13
Radiografías Incompletas		Con LI	%	Sin LI	%	Total				
	Si	4	66,70%	2	33,30%	6				
	No	5	35,70%	9	64,30%	14				
	Total	9		11		20	> 0,05	1,87	0,76	- 4,6
Radiografías que no demuestran el nivel de la lesión		Con LI	%	Sin LI	%	Total				
	Si	2	66,70%	1	33,30%	3				
	No	3	27,30%	8	72,70%	11				
	Total	5		9		14	> 0,05	2,44	0,7	- 8,56
Falta de valoración por el servicio de traumatología antes de las 24 horas del ingreso		Con LI	%	Sin LI	%	Total				
	Si	7	58,30%	5	41,70%	12				
	No	2	25,00%	6	75,00%	8				
	Total	9		11		20	> 0,05	2,33	0,64	- 8,49
Trauma múltiple		Con LI	%	Sin LI	%	Total				
	Si	6	75,00%	2	25,00%	8				
	No	3	25,00%	9	75,00%	12				
	Total	9		11		20	< 0,05	3	1,04	- 8,65

Fuente: Protocolo del estudio

Gráfico 8



Fuente: Tabla 8

Un total de 3 variables relacionadas con la aparición de lesiones inadvertidas torácicas en los pacientes estudiados, resultaron con valores de $p < 0,05$ a saber: la presencia un puntaje del Glasgow menor de 13 puntos (RR = 4,00 con IC95% de 1,02 - 15,73), 2), el hecho de realizar una radiografía del tórax al ingreso en posición supina con (RR = 3,54 con IC95% de 1,11 - 11,28), y finalmente, el traumatismo por proyectil de carga múltiple (RR = 3,00 con IC95% de 1,07-3,67) (Cuadro y Grafico 9)

Tabla 9

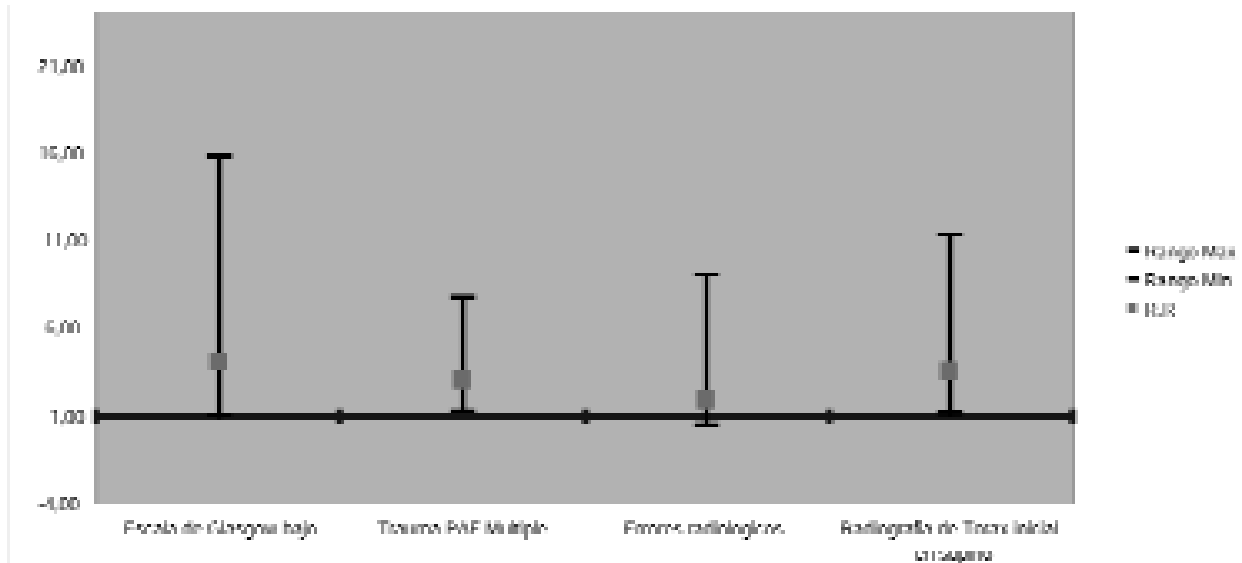
Análisis univariante de las variables relacionadas con la aparición de lesiones torácicas inadvertidas. Pacientes laparotomizados por traumatismo abdominal. Hospital "Manuel Núñez Tovar". Enero-Septiembre 2008											
Variable											
Escala de Glasgow bajo		Con LI	%	Sin LI	%	Total	Valor p	RR	IC (95%)		
menor a 13 pts	Si	3	42,90%	4	57,10%	7					
	No	3	10,70%	25	89,30%	28					
	Total	6		29		35	< 0,05	4	1,02	-	15,73
Trauma PAF Múltiple		Con LI	%	Sin LI	%	Total					
	Si	6	75,00%	2	25,00%	8					
	No	4	25,00%	12	75,00%	16					
	Total	10		14		24	< 0,05	3	1,17	-	7,67

Fuente: Protocolo del estudio

Errores radiológicos		Con LI	%	Sin LI	%	Total					
	Si	4	22,20%	14	77,80%	18					
	No	2	11,80%	15	88,20%	17					
	Total	6		29		35	> 0,05	1,9	0,4	-	9,01
Radiografía de tórax inicial en supino		Con LI	%	Sin LI	%	Total					
	Si	5	62,50%	3	37,50%	8					
	No	3	17,60%	14	82,40%	17					
	Total	8		17		25	< 0,05	3,54	1,11	-	11,28

Fuente: Protocolo del estudio

Gráfico 6



Fuente: Tabla 9

DISCUSIÓN

Nuestros resultados mostraron que los 97 pacientes presentaron un total de 384 lesiones de las cuales 42 (10,9%) pasaron inadvertidas durante las primeras 24 horas del ingreso del paciente. Esta incidencia, es similar a los trabajos de Rizoli⁽⁶⁾ que identificó 13,6% de LI, Chan⁽⁷⁾ con una incidencia de 12% y Houshian y col⁽⁸⁾ quienes reportaron en su trabajo un 8,1% de lesiones inadvertidas. Sin embargo, la incidencia hallada en la literatura mundial varía mucho, desde 2% a 50%, dependiendo de la definición de una lesión no detectada y del diseño de cada estudio⁽²⁾.

Las lesiones que mayormente pasaron inadvertidas en este trabajo fueron las osteo-musculares, con una incidencia del

48,9%. Esto coincide con lo hallado en el estudio de Buduhan⁽⁹⁾, quien encontró que las LI de tipo músculo-esqueléticas eran las más abundantes, e incluso la incidencia hallada por Jiménez⁽⁵⁾ que fue 47%, muy similar a lo hallado en este estudio. En otro trabajo revisado, como el de Aaland y col⁽¹⁰⁾, las lesiones ortopédicas ocurrieron en un 63%.

En este trabajo, el 81% de las lesiones no detectadas ocurrieron en hombres con una media de edad de 27,5, similar a los resultados del estudio de Houshian y col⁽⁸⁾, quienes reportaron un mayor porcentaje en el sexo masculino y con una media de edad de 33 años.

El análisis univariante de las variables relacionadas con la aparición de LI en los pacientes estudiados, identificó en el grupo general un total de 5 variables con estos resultados: escalas de trauma como el RTI mayor de 9 puntos y el ATI mayor o igual de 15 puntos demostraron un riesgo relativo mayor de 1 con valor de $p < 0,05$. Otros trabajos han relacionado algunas escalas del trauma con la mayor incidencia de LI, como los trabajos de Houshian y col⁽⁸⁾, Meijer⁽¹¹⁾, Pehle⁽¹²⁾ y muchos otros. La presencia de inestabilidad hemodinámica demostró ser un factor de riesgo, lo que es similar a lo hallado por Ward y col⁽¹³⁾. El puntaje en la escala de Glasgow resultó en un riesgo relativo de 1,85. Las alteraciones de la conciencia han demostrado ser factores de riesgo bien identificados por varios trabajos como el de Aaland⁽¹⁰⁾ y el de Sommers⁽³⁾, con una alta asociación de lesiones inadvertidas con las alteraciones del estado de conciencia. El trauma múltiple también se asoció en este trabajo con la mayor incidencia de LI, al igual, que lo mostrado por Janjua y col⁽¹⁴⁾. A pesar de que en este estudio, las variables relacionadas con la hora del ingreso de los pacientes a la sala de emergencia, no alcanzaron resultados estadísticamente significativos, esto, difiere con lo demostrado en los trabajos de Okello⁽¹⁵⁾ y Meijer⁽¹¹⁾ que concluyeron que los pacientes con LI llegan más a menudo por la noche.

En los análisis univariantes de las variables relacionadas con la aparición en este caso de lesiones no detectadas osteo-musculares, raqui-medulares y torácicas, los errores radiológicos tuvieron un papel predominante como factores que contribuyeron a la mayor incidencia de LI, a pesar de no mostrar resultados con valor de $p < 0,05$, lo cual le resta significancia estadística. Sin embargo, existen trabajos que demuestran la asociación de los errores radiológicos con las LI. Estudios como los diseñados por Platzer⁽¹⁶⁾, Davis⁽¹⁷⁾, Cusmano⁽¹⁸⁾ y Kremlj⁽¹⁹⁾, que identificaron incidencias entre 4 y 46% de LI, producto de errores radiológicos.

En base a los resultados obtenidos en este estudio es recomendable implementar protocolos que conozcan perfectamente todos los profesionales médicos dedicados a la atención del paciente traumatizado, así como el uso rutinario de las escalas del trauma, recomendando las escalas RTS y RTI por su fácil manejo y entendimiento en nuestro medio.

Se deben incluir en la historia clínica del traumatizado, los detalles de la cinemática del trauma con el fin de identificar los patrones de las lesiones y así aumentar el índice de sospecha. En el paciente con sospecha clínica de lesión raquimedular se recomienda ampliar los estudios imagenológicos de la columna vertebral (tomografía, resonancia magnética).

La valoración terciaria del trauma que incluye la repetición minuciosa de la valoración primaria y secundaria, exa-

men físico minucioso, repetición de la historia del trauma y revisión de todos los estudios paraclínicos (laboratorio e imagenológicos), es una herramienta de gran utilidad, la cual es recomendable que sea realizada por el mismo equipo que atendió al paciente al ingreso.

Es imperioso la necesidad de que la atención del paciente politraumatizado sea realizada por un equipo multidisciplinario que incluya por lo menos a los servicios de Cirugía General, Traumatología, Neurocirugía y Terapia Intensiva.

Por ultimo, la aplicación del protocolo de recolección de datos de este trabajo debe ser una herramienta de uso habitual por todo el personal médico que se encarga de la atención del paciente politraumatizado.

REFERENCIAS

- Rodríguez-Montalvo F. Manejo del paciente traumatizado. Caracas, Editorial Básica I CA; 2003, Pág. 633-658.
- Peitzman A, Rhodhes M, William C, Yealy D, Fabian T. The trauma manual. USA. 2nd Edición. Editorial Lippincott Williams & Wilkins. 2002, Pag 380-385.
- Sommers M. Missed injuries: a case of trauma hide and seek. AACN Clin Issues 1995; 6(2): 187-95.
- Corpon C. Delayed or missed diagnosis. Avoiding these pitfalls in the trauma patients. Trauma Report 2004; 5: 1-10.
- Jiménez L, Amunátegui I, Sánchez J, Colón A, Pérez M, Sanz M, Turegano F. Lesiones inadvertidas en el politraumatizado. Cir Esp. 2005; 78:303-307.
- Rizoli S, Boulanger B, McLellan B, Sharkey P. Injuries missed during initial assessment of blunt trauma patients. Accid Anal Prev. 1994; 26:681-686.
- Chan R, Ainscow D, Sikorki J. Diagnostic failure in the multiple injured. J Trauma. 1980 20:684-687
- Houshian S, Larsen M, Holm C. Missed injuries in a level I trauma center. J Trauma 2002; 52:715-719.
- Buduhan G, McRitchie D. Missed injuries in patients with multiple trauma. J Trauma 2000; 49: 600-605.
- Aaland m, smith K. Delayed diagnosis in a rural trauma center. Surgery 1996; 120:774-778
- Meijer J, Janssens M, Hammacher E. Injuries missed in diagnosing severely injured accident victims in the emergency room. Ned Tijdschr Geneesk 1999;143:1742-1745
- Pehle B, Kuehne C, Block J, Waydhas C, Taeger G, Nast-Kolb D, Ruchholtz S. The significance of delayed diagnosis of lesions in multiply traumatized patients : A study of 1187 shock room patients. Unfallchirurg 2006; 50: 130-134
- Ward W, Nunley J. Occult orthopaedic trauma in the multiply injured patient. J Orthop Trauma. 1991; 5: 308-312
- Janjua K, Sugrue M, Deane S. Prospective evaluation of early missed injuries and the role of tertiary trauma survey. J Trauma 1998

-
- 44:1000-1006
15. Okello C, Ezati I, Gakwaya A. Missed injuries: An ugandan experience. *Injury* 2006; 23:194-198.
 16. Platzer P, Hauswirth N, Jaindl M, Chatwani S, Vecsei V, Gaebler C. Delayed or missed diagnosis of cervical spine injuries. *J Trauma* 2006; 61: 150-155.
 17. Davis J, Phreaner D, Hoyt D, Mackersie R. The etiology of missed cervical spine injuries. *J Trauma* 1993; 34: 342-346.
 18. Cusmano F, Ferrozzi F, Uccelli M, Bassi S. Upper cervical spine fracture: source of misdiagnosis. *Radiol med.* 1999; 98(4):230-5.
 19. Kremli M. Missed musculoskeletal injuries in a university hospital in Riyadh: types of missed injuries and responsible factors. *Injury* 1996; 27: 503.
 20. Howard J, Sundararajan R, Thomas S, Walsh M, Sundararajan M. Reducing missed injuries at a level II trauma center. *J Trauma Nurs* 2006; 13: 89-95.
 21. Wisbach G, et al. What is the role of chest x-ray in the initial assessment of stable trauma patients ? *J Trauma* 2007; 62: 74-79
-

EMPIEMA POSTERIOR A TRAUMA TÓRACO-ABDOMINAL

FRANCO, RANDY*
VIVAS, JOSÉ FÉLIX*
JIMÉNEZ, JOSEMAR*
PINTO, HEIRO*
MORALES, DAVID*

RESUMEN

Objetivos: Evaluar la posibilidad de empiema en el trauma tóraco-abdominal con lesión de víscera hueca y diafragma.

Pacientes y método: Estudio retrospectivo, descriptivo y transversal, realizado en un período comprendido entre los años 2002 y 2008. De un total de 304 pacientes ingresados con el diagnóstico de trauma tóraco-abdominal, se estudiaron 40 historias clínicas de aquellos que presentaron lesión de diafragma, en las cuales se evaluó el tratamiento efectuado a la lesión torácica y su seguimiento.

Resultados: Hubo 39 pacientes del sexo masculino (97,5 %) y 1 femenino (2,5 %), con edades comprendidas entre 13 y 60 años (promedio: 27,9 años). El mecanismo de lesión más frecuente fue las heridas por arma de fuego con 33 casos (82,5 %); arma blanca con 6 (15 %) y trauma cerrado con 1 caso (2,5 %). En todos los pacientes se dejó un drenaje torácico a través de una toracotomía mínima. En 3 de ellos (7,5 %) se realizó la exploración del tórax a través de una toracotomía. Se reportaron 3 casos de empiema, todos en el grupo de toracotomía mínima como manejo de la lesión torácica. Lesiones de víscera hueca, inestabilidad hemodinámica y un ATI > 30 fueron los factores de riesgo más frecuentes asociados a la formación del empiema.

Conclusiones: En un trauma tóraco-abdominal con lesión de diafragma y víscera hueca, la contaminación del tórax es posible, por lo que sólo un drenaje torácico podría ser insuficiente para una adecuada limpieza de la cavidad pleural.

Palabras clave: Empiema, trauma tóraco-abdominal, tratamiento, complicaciones

ABSTRACT

POST TRAUMATIC EMPYEMA

Objective: To evaluate the possibility of empyema posterior to thoraco-abdominal trauma associated to hollow viscus and diaphragmatic injuries, in the service of Surgery 2, Hospital Domingo Luciani, Caracas.

Patients and method: It is a retrospective, descriptive and transversal study done in the period between years 2002 to 2008. From 304 patients admitted with diagnosis of thoraco-abdominal trauma, there were analyzed 40 clinical records of those who presented diaphragmatic injury, evaluating the treatment performed to thoracic injuries and its follow-up.

Results: There were 39 male patients (97,5 %) and 1 female, with age between 13 and 60 years old (average: 27,9). Mechanism of lesion were: gunshot wound in 33 patients (82,5 %), stab wound 6 (15 %), and blunt trauma 1 case (2,5 %). All the patients were managed with a chest tube placement. In 3 patients an exploratory thoracotomy was performed. There were reported 3 cases of empyema, all of them in the chest tube group. Hollow viscus injury, hemodynamic instability, and ATI > 30 were the most important risk factors found.

Conclusions: In a thoraco-abdominal trauma with hollow viscus and diaphragmatic injuries, thoracic contamination is highly possible. Only a chest tube thoracostomy could be unsatisfactory for a cleaning of the pleural space.

Key words: Empyema, thoracic abdominal trauma, treatment, complications

* *Servicio de Cirugía 2, Hospital Domingo Luciani, IVSS, Caracas*

El empiema puede definirse como la presencia de líquido pleural infectado con apariencia o no purulenta⁽¹⁾. La etiología es multifactorial, siendo su principal causa la neumonía. Sin embargo, se puede producir empiema a partir de siembras procedentes de abscesos subfrénicos o de otras fuentes distales de infección⁽²⁾. En trauma se ha observado que lesiones del tracto gastrointestinal y genitourinario con heridas asociadas del diafragma, es causa de empiema, aumentando esta posibilidad cuando hay coágulos retenidos en tórax⁽³⁾.

En nuestro centro es importante la cantidad de pacientes que ingresan con lesiones tóraco-abdominales severas, con especial énfasis en el trauma penetrante por armas de fuego. La conducta usual ante un individuo con diagnóstico de trauma tóraco-abdominal penetrante con lesión de diafragma es la colocación de un drenaje torácico si no existe una indicación formal de toracotomía exploradora. Sin embargo, es de suponer que cuando existe una lesión gastrointestinal o del tracto genitourinario asociada a una perforación del diafragma, la posibilidad de contaminación de la cavidad torácica es mayor, resultando cuestionable el drenaje pleural como única medida para el manejo de la cavidad pleural afectada, más aún cuando se pretende evitar la producción de un empiema.

Es así como nos proponemos en este trabajo, evaluar los casos de pacientes con traumas tóraco-abdominales que llegan a nuestro centro con lesión asociada de órganos de cavidad peritoneal y herida diafragmática, el tratamiento dado al espacio pleural, y la evolución del paciente.

PACIENTES Y MÉTODOS

Se trata de un estudio retrospectivo, descriptivo y transversal realizado en el Servicio de Cirugía 2 del Hospital General del Este Dr. Domingo Luciani en un período comprendido entre los años 2002 y 2008, donde se incluyeron todos los pacientes intervenidos quirúrgicamente que presentaron trauma tóraco-abdominal y lesión de diafragma con o sin afectación de víscera hueca. Fueron clasificados de acuerdo a sexo, edad, mecanismo de lesión, estabilidad hemodinámica, órgano lesionado, conducta quirúrgica, tratamiento efectuado al espacio pleural y su seguimiento. Para la severidad de la lesión abdominal utilizamos el Índice de Trauma Abdominal ATI⁽⁴⁾.

RESULTADOS

De un total de 304 pacientes ingresados con el diagnóstico de trauma tóraco-abdominal intervenidos quirúrgicamente de emergencia, se evaluaron en este estudio 40 historias clínicas de aquellos que presentaron lesión diafragmática. Fueron excluidos los pacientes que murieron en el postoperatorio inmediato y mediato. Hubo 39 individuos del sexo masculino (97,5 %) y 1 femenino (2,5 %), con edades comprendidas entre 13 y 60 años

(promedio: 27,9 años). El mecanismo de lesión más frecuente fue las heridas por arma de fuego con 33 casos (82,5 %) seguido del trauma tóraco-abdominal penetrante por arma blanca con 6 (15 %) y trauma cerrado con 1 caso (2,5 %) (Tabla 1).

Tabla 1

Mecanismo de lesión	Pacientes	%
Trauma penetrante		
Herida por arma de fuego	33	82,5
Herida por arma blanca	6	15
Trauma Cerrado	1	2,5
TOTAL	40	100

Fuente: Archivo historias médicas

Un total de 20 pacientes (50 %) tuvieron lesión de diafragma asociada a perforación de víscera hueca (grupo I). En el grupo restante (grupo II) no hubo lesión de víscera hueca (Tabla 2).

Tabla 2

Presencia de lesión en víscera hueca	Pacientes	%
Con lesión de víscera hueca	20	50
Sin lesión de víscera hueca (grupo 2)	20	50
TOTAL	40	100

Fuente: Archivo historias médicas

El promedio del ATI fue de 26,28 puntos en el grupo I y de 12,19 puntos en el grupo II. Las lesiones asociadas más frecuentes fueron hígado, estómago, colon e intestino delgado (Tabla 3).

Para evaluar el grado de contaminación de cavidad peritoneal se utilizó la escala de George⁽⁵⁾. Las características de cada grupo estudiado se presentan en las Tablas 4 y 5. Los días promedio de hospitalización fueron 18,57 para el Grupo I y 13,7 para el Grupo II. A todos los pacientes les fue administrado un esquema de antibióticos de amplio espectro.

En todos los pacientes de esta serie se trató la cavidad pleural mediante la inserción de un drenaje torácico, generalmente un tubo de tórax entre 32 y 40 Fr. No se realizaron toracotomías ni toracoscopias durante los actos operatorios de emergencia.

Tabla 3

Lesiones asociadas	Grupo I	Grupo II
Diafragma	20	20
Estómago	13	
Hígado	12	12
Colon	10	
Intestino delgado	9	
Bazo	8	4
Riñón	2	4
Páncreas	3	1
Vejiga	1	
ATI	26,28	12,19

Fuente: Archivo historias médicas

Tabla 4

Características Grupo I	Pacientes	%
Horas de evolución		
< 6 horas	13	65
> 6 horas	7	35
Presencia de shock	5	25
Clasificación de George		
A	3	15
B	12	60
C	5	25

Fuente: Archivo historias médicas

Fueron reportados tres casos de infección de cavidad peritoneal con diseminación pleural que resultaron en empiema, dos en el grupo I y uno en el grupo II. Al analizar los pacientes que presentaron dicha complicación, se distingue que para el Grupo I, ambos pacientes fueron intervenidos antes de las seis horas y presentaron signos de shock hipovolémico, grados de contami-

Tabla 5

Características Grupo II	Pacientes	%
Horas de evolución		
< 6 horas	18	90
> 6 horas	2	10
Presencia de shock	1	10

Fuente: Archivo historias médicas

nación de cavidad peritoneal de moderada a severa (B y C de George) y un ATI promedio de 50 puntos. En el grupo II el paciente llegó con inestabilidad hemodinámica y el ATI promedio fue de 12 (Tabla 6). No hubo mortalidad en esta serie.

Tabla 6

Empiema	Grupo I	%	Grupo II	%
< 6 horas	2	100	1	100
> 6 horas	-	-	-	-
Shock	2	100	1	100
Clasificación de George				
A				
B	1	50	1	100
C	1	50		
ATI	50		12	
Promedio	31			

Fuente: Archivo historias médicas

DISCUSIÓN

El trauma tóraco-abdominal es una entidad compleja que involucra dos trascendentales cavidades corporales, presentándose una alta incidencia de complicaciones que pueden comprometer la vida del paciente, por lo que el tratamiento de estas lesiones requieren de decisiones oportunas y efectivas. El espacio pleural es susceptible de contaminarse de secreciones o sangre provenientes del abdomen, situación que se hace más evidente cuando hay una perforación del diafragma que comunique directamente la cavidad abdominal y el tórax. En este estudio se

determinó que los factores de riesgo más importantes que contribuyen a la formación de un empiema son la presencia de shock, las lesiones del tracto gastrointestinal, el grado de contaminación y un ATI mayor de 30.

La incidencia de empiema posterior a trauma tóraco-abdominal está alrededor de un 6 %. En un meta análisis realizado por Barmparas y col, se estudiaron 4.153 pacientes con heridas diafragmáticas y encontraron un 1,4 % de empiemas, determinando como los principales factores de riesgo a perforación de víscera hueca, especialmente estómago, lesiones esplénicas y a un ISS > 20⁽⁶⁾. Es por esto que algunos investigadores han propuesto en estos casos efectuar simultáneamente una laparotomía, además de una toracotomía con la finalidad de realizar una adecuada limpieza y drenaje del tórax⁽⁷⁾. A su vez, otros autores sostienen que la laparotomía debe ser seguida de toracotomía cuando el contenido de vísceras huecas ha pasado a la cavidad torácica a través de la herida diafragmática⁽⁸⁾. La toracotomía no tiene que ser universal. En aquellos donde sólo se busca la limpieza del espacio pleural, una toracotomía ántero-lateral puede ser suficiente. Otra posibilidad es la realización de una toracoscopia y un lavado adecuado del tórax comprometido.

El empleo de la celiotomía y el lavado transdiafragmático de la cavidad pleural para remover la contaminación masiva (coágulos de sangre, líquido bilio entérico, heces, entre otros), han simplificado el tratamiento en los pacientes con trauma tóraco-abdominal penetrante. La eficacia de la irrigación aspiración transdiafragmática resultó en una serie más eficaz que el simple drenaje y la toracotomía formal⁽⁹⁾.

En nuestro medio, la conducta usual es la reparación del diafragma con sutura no absorbible y la colocación de un drenaje torácico, lo que pudiera ser no suficiente aún en presencia de escasa contaminación.

REFERENCIAS

1. Trunkey D. Torso trauma. *Curr Probl Surgery* 1987; 24: 234-235.
2. Rodríguez A. Injuries of the chest wall, the lungs and the pleura. En Turney S, Rodríguez A, Cowley A. *Management of cardiothoracic trauma*. Williams & Wilkins Baltimore, 1990. 155-157.
3. Pickard L, Mattox K. Chest wall and diaphragm complications. En Mattox K. *Complications of trauma*. Churchill Livingstone, 1994. New York. 403-408.
4. Borlase BC, Moore EE, Moore FA. The Abdominal Trauma Index. A critical reassessment and validation. *J Trauma* 1990; 30: 1340-1346.
5. George SMIr, Fabian TC, Voeller GR, et al. Primary repair of colon wounds. A prospective trial in noselected patients. *Ann Surg* 1989, 209:728-34.
6. Barmparas G, Du Bose J, Teixeira P, Recinos G, Inaba K, Plurad D, Demetriades D. Risk factors of empyema after diaphragmatic injury: results of a national trauma databank analysis. *J Trauma* 2009; 66: 1672-1676.
7. Asensio JA, Arroyo H, Veloz W y col. Penetrating thoracoabdominal injuries: ongoing dilemma which cavity and when. *World J Surg* 2002; 26: 539-549.
8. Rodríguez M, Fernando et al. Manejo del paciente politraumatizado. *Editorial Básica I, Caracas* 2003. Cap 23: 375-392.
9. Lucena O, Jorge. Irrigación transdiafragmática de la cavidad pleural en trauma tóraco-abdominal abdominal penetrante. *MedULA, Revista de Facultad de Medicina* 2006. Vol. 15: 11-16.

MIXOMA DEL MAXILAR SUPERIOR. A PROPÓSITO DE UN CASO

VELÁSQUEZ DE MANYÓN, ANA*
RODRÍGUEZ, ARGIMIRO**
PILLKAHN-DÍAZ, WERNER***
GUZMÁN, FIDEL****
RIVERO, ELSA****

RESUMEN

Objetivo: Discutir sobre el adecuado manejo de pacientes con mixoma en maxilar superior, con un diagnóstico acertado y tratamiento precoz por lo agresivo de este tipo de tumor

Paciente y método: Descripción de un caso clínico y revisión de la literatura. Paciente tratado en el Servicio de Cirugía Plástica, Reconstructiva y Maxilofacial. Hospital Universitario Dr. Luís Razetti, Barcelona. Estado. Anzoátegui.

Resultados: El tratamiento de elección es la resección en bloque con márgenes oncológicos de seguridad, corte congelado y definitivo, pues el pronóstico es mejor cuanto más radical sea a la extirpación. No responde a quimioterapia ni radiaciones.

Conclusión: Se presenta caso de mixoma, tumor mesenquimal poco frecuente, de localización maxilar y mandibular, de características citológicas benignas pero puede mostrar un comportamiento agresivo recidivante tras una resección quirúrgica inadecuada.

Palabras Clave: Mixoma maxilar, tumores odontogénicos.

ABSTRACT

UPPER MAXILLARY MYXOMA. A CASE REPORT

Objective: To discuss on the appropriate handling of patients with myxoma in upper jawbone, with a right diagnosis and early treatment due the aggressiveness of this kind of tumor.

Patient and method: Description of a clinical case and literature review. A patient attended at the Service of Plastic, Reconstructive and Maxillofacial Surgery. Hospital Universitario Dr. Luís Razetti, Barcelona. Estado Anzoátegui.

Results: The election's treatment is a block resection with oncological margins of security, final and frozen section biopsy, because the forecast is better as much as radical be extirpated. It does not respond to chemotherapy and radiation.

Conclusion: A case report of myxoma is presented, mesenchymal tumor of low frequency, maxillary and jaw location, of benign cytological characteristics, but it can shows a recidivate aggressive behavior after an inadequate surgical resection.

Key words: Maxillary myxoma, odontogenic tumor

* Jefa del Servicio de Cirugía Plástica, Reconstructiva y Maxilofacial.
** Cirujano Oncólogo;
*** Cirujano General;
**** Cirujano Bucomaxilofacial. Hospital Universitario Dr. Luís Razetti Barcelona.

El mixoma es llamado también fibroma o mixofibroma odontogénico, osteomixoma o condromixoma; lesión intra ósea rara agresiva asociada con la odontogénesis y constituida principalmente por una sustancia fundamental mucoide con células fusiformes indiferenciadas ampliamente dispersas. Fue descrito por primera vez por Cernea y Katz, el mixoma es un tumor odontogénico de origen ectomesenquimal del germen dental, bien sea derivado de la papila dental, del folículo del ligamento periodontal. Las investigaciones histoquímicas e inmunohistoquímicas sugieren un origen en los fibroblastos, en los elementos histiocíticos o en las células miofibroblásticas⁽¹⁾. En las series publicadas de tumores odontogénicos, el mixoma representa el 3 % y el 6 % de ellos, no tienen cápsula, es invasivo localmente, destruye los

tejidos duros y blandos, pero no da metástasis por lo que se considera un tumor benigno localmente agresivo, igual que el ameloblastoma⁽²⁾.

Por ser una lesión ósea, la mucosa presenta características normales, salvo en aquellos casos donde el tumor la ha invadido y perforado. En la mayoría de los casos, el 60 % de los mixomas se presentan entre los 10 y 50 años de edad, con un promedio de 26 años⁽³⁾. No hay predilección por el sexo y la localización es mayor en los maxilares superiores. A la palpación se encuentra una masa indurada, generalmente bien delimitada, que puede comprometer ambas corticales óseas; las piezas dentales involucradas suelen estar desplazadas, pero conservan su vitalidad pulpar⁽⁴⁾.

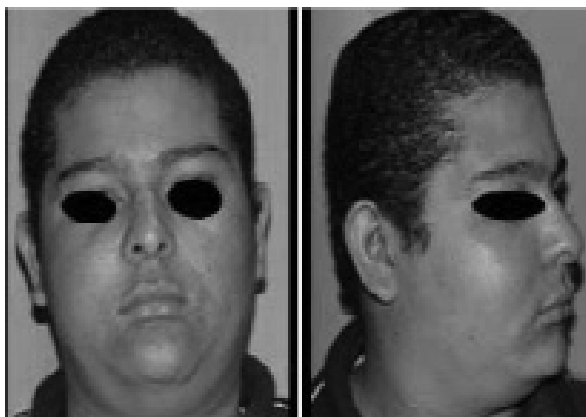Cuando el mixoma se localiza en el maxilar superior, éste llega a involucrar al seno maxilar y aún la mucosa nasal antes de ser diagnosticado. Cuando se realiza una aspiración de la lesión, ésta es negativa. Descartándose así la presencia de una lesión quística se debe proceder a tomar una biopsia para determinar las características del tumor que se ha aspirado⁽⁵⁾. El estudio imagenológico incluye radiografías periapicales, oclusales y panorámicas, las cuales permiten evaluar la extensión de la lesión. En casos donde se deba determinar el compromiso de las estructuras vecinas por el tumor, la tomografía y la resonancia magnética son las ayudas diagnósticas de elección⁽⁶⁾.

CASO CLÍNICO

Paciente masculino de 23 años de edad quien consultó por presentar aumento de volumen en hemicara derecha, en antro maxilar, de 2 años de evolución, sin otro antecedente previo, como traumatismo.

Foto 1

Vista frontal y lateral



Acude al servicio de Oncología donde es evaluado. Sabiendo que es muy importante conocer el origen histológico de la misma, ya que de eso va a depender el tipo de opción terapéutica a aplicar, se realiza biopsia con tru cut que revela hallazgo histopatológico compatible con mixoma del maxilar superior. Posteriormente es referido al servicio de Cirugía Plástica, Reconstructiva y Máxilofacial donde es evaluado, evidenciándose una masa tumoral de 6 cms x 7 cms x 8 cms en antro maxilar derecho, duro, no móvil, irregular. Se indica preoperatorio completo y TAC 3 D facial que reportó: masa ocupante heterogénea, erosiva en hemicara derecha, con compromiso del paladar óseo, donde se aprecia una erosión marcada de toda la región lateral derecha, además de un área de menor densidad y zonas hipodensas. Se observa extensión hacia la fosa nasal con pérdida de la pared interna del antro maxilar en el tercio inferior.

Foto 2

Tomografía tridimensional facial

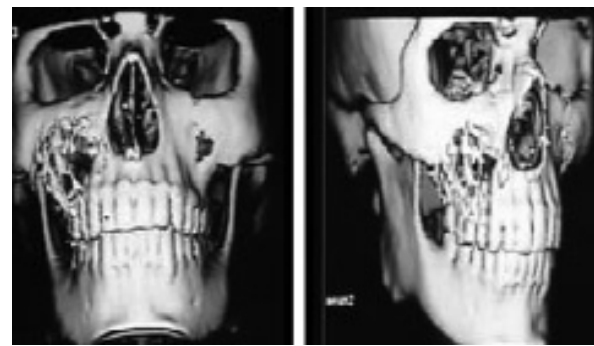
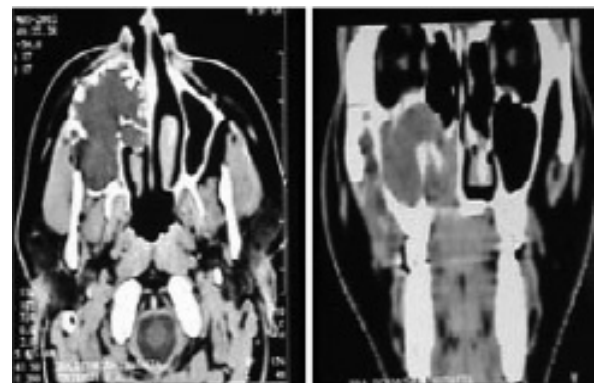


Foto 3

Tomografía tridimensional axial y sagital

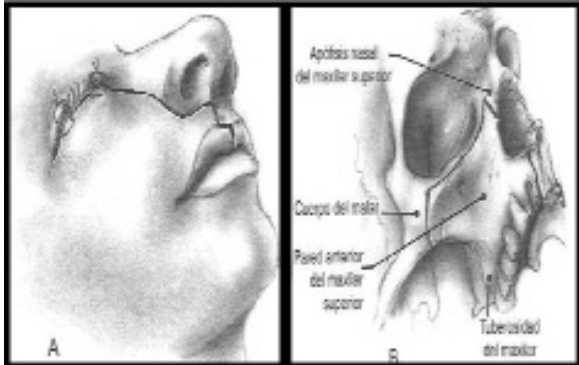


Conociendo el diagnóstico se decide intervención quirúrgica: bajo anestesia general se realiza hemimaxilectomía superior derecha mediante una incisión de Weber - Dieffenbach (Fergunsson) en la piel, iniciada a través de la porción media del labio superior en forma escalonada, hacia arriba por el surco

nasolabial, hasta el nivel del ángulo interno del ojo y desde allí horizontalmente justo por debajo del párpado inferior.

Foto 4

Técnica quirúrgica



Se realiza una incisión en el pliegue gingivo-vestibular y se levanta el colgajo, incluyendo el músculo buccinador, hasta la tuberosidad del maxilar superior. Se realizó resección del área hemimaxilar superior con el paladar duro yuxtapuesto, apófisis nasal, tercio superior y cuerpo del maxilar superior, además de curetaje de senos anterior y posterior del etmoides.

Foto 5

Compromiso del antro maxilar

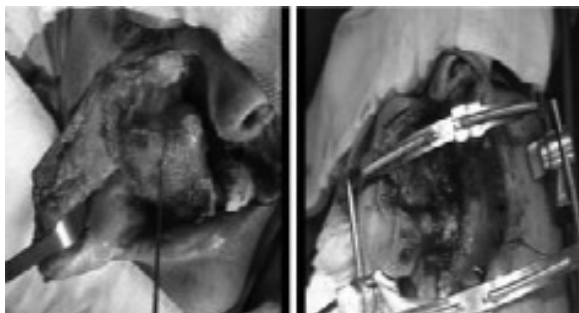
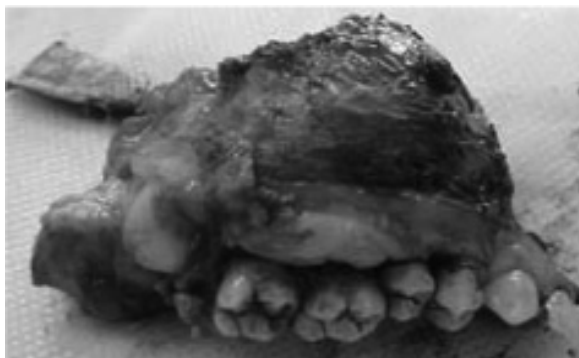


Foto 6

Pieza operatoria



Se realiza cierre por planos, avance de mucosa palatina y vestibular, quedando un orificio de 2 x 1 cm colocándose una placa obturadora. Los cortes congelados y cortes definitivos evidenciaron bordes libres de lesión tumoral.

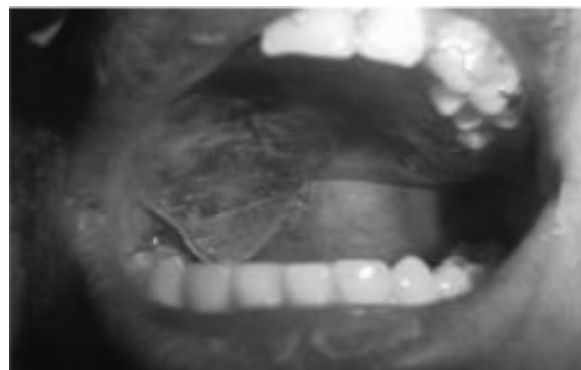
Foto 7

Operación finalizada

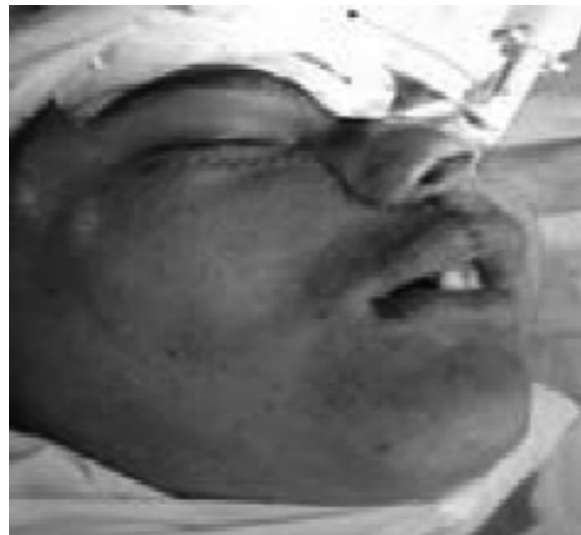

Foto 8

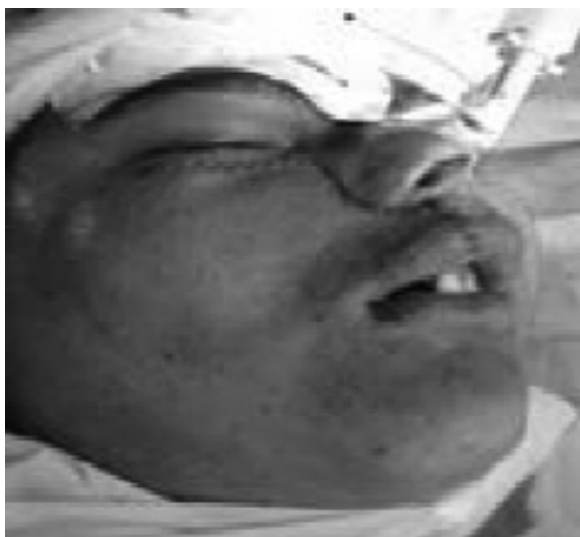Prótesis dental



En el postoperatorio inmediato y mediano, evoluciona satisfactoriamente y egresa con control médico periódico. Fue rehabilitado y no ha presentado recidivas del proceso.

Descripción macroscópica: muestra constituida por tres fragmentos de tejidos de forma cilíndrica, el mayor de 5,5 x 3,1 cm. de color blanco grisáceo, consistencia blanda, de aspecto mixoide, se incluyen en su totalidad para estudio.

Descripción microscópica: las lesiones histológicas examinadas muestran fragmentos de lesión neoplásicas de estirpe men-

Foto 9**Resultados cosméticos**

prolongaciones citoplasmáticas largas y ramificadas en algunas de ellas. Núcleo ovoideo hipercromático, sin atipias ni figuras mitóticas, la sustancia intercelular es laxa con fibras colágenas finas, vasos sanguíneos y aisladas espículas óseas maduras.

Diagnóstico microscópico: tumor del antro maxilar derecho. Hallazgos histopatológicos compatible con mixoma y mixofibro-ma de los maxilares.

DISCUSIÓN

El mixoma es un tumor de crecimiento lento, asintomático, que se descubre en forma incidental, que ocasiona expansión ósea, llegando en algunos casos a producir perforación de las tablas óseas desplazamiento dental y reabsorción radicular.

El motivo de la consulta del paciente es la asimetría facial y el aumento de volumen en hemicara derecha sin embargo, se han notificado algunos casos en los cuales el dolor lleva a los paciente a la consulta. El aspecto macroscópico es sugestible de esta patología cuando se encuentra durante la biopsia un tejido blando de aspecto gelatinoso de color gris aperlado blanco y no tiene cápsula⁽⁷⁾.

El clínico deberá tener presente la edad, la localización de la masa, manifestaciones clínicas del paciente, así como los hallazgos imagenológicos para obtener un diagnóstico, también le servirá el aspirado y las características macroscópicas del tejido. Al momento de tomar la biopsia, el diagnóstico será histopatológico. Si bien el mixoma es un tumor odontogénico benigno, el hecho de no tener cápsula y ser agresivo localmente, además de presentar una recidiva del 25%, ha llevado a la mayoría de autores a sugerir como tratamiento la resección en bloque y con margen

de seguridad en los tumores de gran tamaño y recomiendan la enucleación con curetaje fuerte en lesiones pequeñas⁽⁸⁾.

En los casos donde se realiza hemimaxilectomía o hemimandibulectomía, persiste controversia si se debe reconstruir inmediatamente o es mejor dejar los injertos óseos para un segundo tiempo quirúrgico, aunque en los últimas series la primera opción ha dado mejor resultado⁽⁹⁾. Cada caso debe ser evaluado en forma particular, para planificar la estrategia del procedimiento quirúrgico, así como de la reconstrucción. Se deberá realizar un seguimiento postquirúrgico de 10 años, tanto clínico como radiológico. Se debe solicitar al patólogo un claro informe de los bordes del espécimen, para determinar si ellos están o no comprometidos por el tumor. Este tumor no responde a radiación ni quimioterapia⁽¹⁰⁾.

El tumor es más común en la maxila que en la mandíbula y se presenta más frecuentemente en la segunda década de la vida. Se desarrolla lentamente y usualmente es asintomático, provocando expansión de las tablas alveolares y desplazamiento de los dientes vecinos. El conocimiento claro de este tipo de patología es de suma importancia ya una vez diagnosticado, el tratamiento debe ser precoz por lo agresivo y la recidiva de este tipo de tumor, para evitar trastornos mayores. El seguimiento del paciente debe ser riguroso, frecuente y por tiempo prolongado. Éste incluye examen clínico exhaustivo, radiografías y estudios citológicos si fuera preciso.

REFERENCIAS

1. Raspall, G. Tumores de cara, cabeza, boca y cuello. Atlas clínico. 2 Edición Editorial Masson 2000. Pág. 274-275
2. Simon EN, Merx MA, Vuhahula E, Ngassapa D, Stoelinga PJ. Odontogenic myxoma: A clinicopathological study of 33 cases. Int J Oral Maxillofac Surg 2004; 33:333-337.
3. Sassi LM, Biazolls ER, Freitas SE, Ramos GH, Olivera BV. Myxoma of bones. Review of 17 cases. Oral Oncol 2001; 37: 77-82.
4. Gutiérrez-Pérez JL, Olivares-Moreno JM, García-Perla A, Menéndez-Felipe J, Bermudo-Anino L. Mixoma de los maxilares. Av Odontostomatol 1987; 3:358-362.
5. Shafer WG, Levy BM. Tratado de Patología Bucal. 4 ed. México, DF: Nueva Editorial Interamericana; 2000. p.197-200.
6. MacDonald-Jankowski DS, Yeung RWK, Li T, Lee KM. Computed tomography of odontogenic myxoma. Clin Radiol 2004; 59:281-287.
7. Sapp, J.P, Eversole, LR, Wysocki, P.J; Patología oral y maxilofacial contemporánea. 2 Edición Editorial Elsevier Pág: 144
8. Ögütçen-Toller M, Sener I, Kasap V, Cakir-Özkan N. Maxillary Myxoma: Surgical treatment and reconstruction with buccal fat pad flap: A case report. J Contemp Dent Pract 2006; 1:107-116.
9. Lore, J.M; Medina J. E.: Atlas de cirugía de cabeza y cuello. 4 Edición Editorial Panamericana 2007 Pág. 248-249
10. Barker BF. Odontogenic myxomas. Semin Diagn Pathol 1999; 16: 297-301

CLAMPEAMIENTO HEPÁTICO PROLONGADO. UNA ALTERNATIVA EN EL TRAUMA HEPÁTICO SEVERO

RAMÍREZ, WILLMARY*
RUIZ-CHANG ALBERTO*
OTTOLINO-LAVARTE, PABLO**

RESUMEN

Objetivo: Exponer la experiencia en el manejo del trauma hepático con clampeamiento prolongado, en el Servicio de Cirugía Uno. Hospital General del Este "Dr. Domingo Luciani".

Reporte del caso: Paciente masculino de 28 años que ingresa a la Unidad de Politraumatizados (UPT) posterior a accidente en motocicleta. Hemodinámicamente estable, examen físico: tórax: murmullo vesicular disminuido en base derecha y abdomen: signos de irritación peritoneal. Rx de tórax: hemoneumotórax y fractura del tercero al séptimo arcos costales derechos; toracotomía mínima que drena abundante burbujeo y 500cc serohemático, FAST: moderada cantidad de líquido libre. Se realiza laparotomía exploradora con hallazgos de: hemoperitoneo 3000cc y lesión hepática grado IV; se realiza primera fase de control de daños, con clampeamiento y empaquetamiento hepático como estrategia para el control de la hemorragia; y cierre abreviado. Segunda fase de control de daños en la Unidad de Terapia Intensiva (UTI) durante 48 horas, posterior a lo cual, se realiza tercera fase de control de daños, con hallazgos de ausencia de hemoperitoneo, 100cc de secreción biliar, lesión en segmento VIII hepático no sangrante. Se retiran compresas y clamps hemostáticos, lavado, drenaje de cavidad y cierre con puntos de tensión. Evolucionó satisfactoriamente, egresando de la UTI, complicado con fístula biliar resuelta con papilotomía electiva en el postoperatorio tardío.

Conclusiones: El clampeamiento hepático prolongado constituye una estrategia efectiva para el control de la hemorragia, en casos de trauma hepático severo, en pacientes que ameriten resecciones hepáticas cuando las lesiones se limitan en extremos hepáticos.

Palabras Clave: Clampeamiento hepático, trauma hepático.

ABSTRACT

PROLONGED CLAMPING OF THE LIVER. AN ALTERNATIVE TO SEVERE HEPATIC TRAUMA

Objective: To describe the experience in management of liver trauma with prolonged clamping, at the service of Surgery 1, Hospital General del Este "Dr. Domingo Luciani"

Case report: A 28 years male patient who was admitted to the Unidad de Politraumatizados (UPT), after a motorcycle accident. Haemodynamically stable, physical examination: chest: vesicular murmur fallen, on right abdomen: signs of peritoneal irritation. Rx chest: hemoneumotórax; fracture of the third and the seventh rib arch rights; minimal thoracotomy: bubbling draining wealth and 500cc of liquid, FAST: moderate amount of free fluid. Exploratory laparotomy was performed with findings: 3000cc hemoperitoneum and grade IV liver injury, in the first phase of damage control, packing with clamping the liver as a strategy to control the bleeding and short closed. Second phase of damage control in the intensive care unit (ICU) for 48 hours, after which, in the third phase of damage control, with no findings of hemoperitoneum, 100cc bile secretion, hepatic lesion in segment VIII no bleeding. Lap pads are removed and haemostatic clamps, cleaning drainage cavity and closing with tension stitches. Successfully outcome, discharged from the ICU, complicated with biliary fistula resolved in the post elective endoscopic papilotomy.

Conclusions: The prolonged clamping of the liver is an effective strategy for controlling bleeding in cases of severe hepatic trauma in patients with liver resections warranted when the injuries are confined in extreme liver.

Key words: Liver's clamping, hepatic trauma.

* Residente de Cirugía General. Hospital General del Este Dr. Domingo Luciani. Servicio de Cirugía 1.

** Adjunto del servicio de Cirugía 1. Coordinador Unidad de Politraumatizados. Hospital Dr. Domingo Luciani, Caracas

El trauma hepático se presenta con frecuencia debido a su anatomía, siendo la principal causa el trauma penetrante 70%, y el trauma cerrado oscila entre el 10-20%, otras lesiones como las iatrogénicas se incluyen en porcentaje restante⁽¹⁾.

En el paciente politraumatizado, inicialmente se debe realizar la valoración y el manejo primario y secundario⁽²⁾, luego se debe establecer la conducta a seguir en caso de ser manejo médico o quirúrgico con estudios como el eco FAST y la tomografía^(1,3,4,5); una vez establecido la conducta quirúrgica, se debe valorar la estabilidad del paciente, en caso de ser un paciente estable (con lesión hepática grado I-II) las medidas a seguir pueden ser: compresión manual, empaquetamiento temporal, maniobra de Pringle, rafia hepática, resección y desbridamiento, Foley hemostático⁽¹⁾. En casos de trauma hepático complejo (lesiones grado III-V), se debe movilizar completamente el hígado; para poder controlar la hemorragia se puede realizar: maniobra de Pringle, hepatotomía, desbridamiento del parénquima lesionado, bolsa de epiplón, shunts venosos y empaquetamiento hepático. Otras técnicas más novedosas son la bolsa absorbible hepática y el clampeamiento prolongado hepático^(1, 5-15).

Una vez que al paciente se le controla la hemorragia y la contaminación se debe evaluar la acidosis, coagulopatía e hipotermia; en caso de estar presentes se debe establecer la cirugía de control de daños, con el empaquetamiento y cierre abreviado o abdomen abierto^(1,3,4), para posteriormente realizar reparaciones definitivas, al mejorar el estado del paciente^(3,4,5).

PRESENTACIÓN DEL CASO

Paciente masculino de 28 años que ingresa a la UPT; posterior a accidente en moto, piloto, sin casco, colisión frontal contra objeto fijo, sin antecedentes de importancia. Al examen físico de ingreso: frecuencia cardíaca: 119x', tensión arterial: 109/50 mmHg, Frecuencia respiratoria: 30x', tórax con murmullo vesicular disminuido en base derecha, abdomen con irritación peritoneal. Se ingresa con el diagnóstico de traumatismo craneoencefálico leve y traumatismo tóraco-abdominal cerrado.

En la radiografía de tórax se evidencia fracturas del tercero al séptimo arcos costales derechos, y hemo-neumotórax derecho; se efectúa toracotomía mínima derecha, con tubo 36 French que drena abundante burbujeo y 500cc serohemático, FAST con moderada cantidad de líquido libre, por lo que se decide realizar intervención quirúrgica.

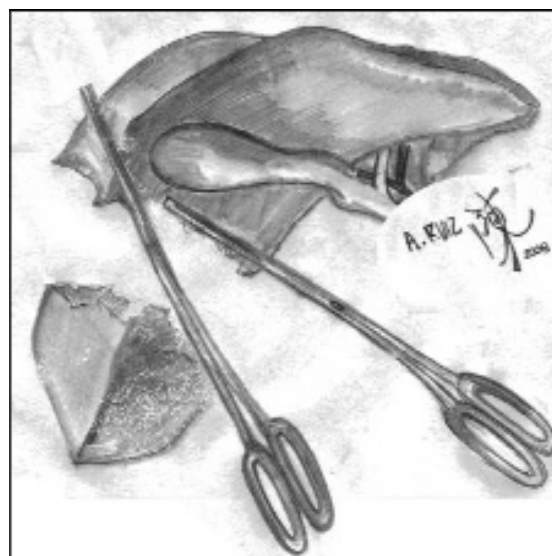
Se realiza laparotomía exploradora con hallazgos de: hemoperitoneo 3000cc, ausencia de contaminación de cavidad, hematoma retroperitoneal zona 2 derecha no expansivo

ni pulsátil, lesión hepática grado IV (segmentos 6 y 7). Bazo, asas delgadas y colon sin lesiones aparentes). Se realiza primera fase de control de daños, con clampeamiento y empaquetamiento hepático como estrategia para el control de la hemorragia; y cierre abreviado.

Segunda fase de control de daños en la Unidad de Terapia Intensiva (UTI) durante 48 horas, posterior a lo cual, se realiza tercera fase de control de daños, con hallazgos de ausencia de hemoperitoneo, 100cc de secreción biliar, ausencia de contaminación de cavidad, hematoma retroperitoneal zona 2 derecha no expansivo y lesión en segmento VIII hepático no sangrante. Se retiran compresas y clamps hemostáticos, lavado, drenaje de cavidad y cierre con puntos de tensión. Evoluciona satisfactoriamente, egresando de la UTI, complicado con fístula biliar resuelta con papilotomía electiva en el postoperatorio tardío.

Imagen 1

En la imagen se ilustra la lesión hepática y la ubicación de los clamps en el segmento hepático afectado



DISCUSIÓN

El sangramiento de las lesiones hepáticas complejas puede llevar una alta morbimortalidad (10-15), luego de una adecuada exposición y realizadas las maniobras para evacuar el hemoperitoneo, empaquetamiento de los cuadrantes con el retiro de los mismos, y evidenciar la lesión hepática, se debe realizar maniobras para detener el sangrado como la de Pringle, valorar la lesión y las posibilidades de reparar ésta de acuerdo con las condiciones del paciente,^(1, 10-15).

Al tener un paciente inestable en el que persiste el sangrado ya valorando las venas suprahepáticas y cava retrohepáticas indemnes o ligadas; una maniobra para salvaguardar la vida del paciente realizando control de la hemorragia consiste en el clampeamiento hepático prolongado; que debe ser retirado posteriormente y realizar las reparaciones definitivas una vez que el paciente se haya estabilizado⁽⁹⁻¹²⁾.

En el caso del paciente de nuestro centro, se realizan los pasos de la cirugía de control de daños y se dejan el clampeamiento prolongado más el empaquetamiento hepático, como estrategias para controlar la hemorragia, con cierre abreviado del abdomen; y en su retiro posterior se evidencia ausencia de sangramiento activo, siendo ésta una medida que se puede utilizar potencialmente en éstos casos, inclusive en pacientes que ameriten resecciones hepáticas cuando las lesiones se limitan en extremos hepáticos. Tal como se describe en el artículo de Ginzburg; único encontrado en la literatura que publica un caso de manejo similar⁽¹⁶⁾.

En la imagen se evidencia a la derecha la lesión hepática y posteriormente a la izquierda, el clampeamiento realizado en la misma.

El clampeamiento hepático prolongado constituye una estrategia efectiva para el control de la hemorragia, en casos de trauma hepático severo, en pacientes que ameriten resecciones hepáticas cuando las lesiones se limitan en extremos hepáticos.

REFERENCIAS

1. Rodríguez F, Viteri Y, Vivas L, Ottolino P. "Manejo del Paciente Politraumatizado". Traumatismo Hepático. Editorial Basica. 2003.
2. Ottolino P, Vivas L "Manejo Integral del Paciente Politraumatizado", Manejo Inicial del Paciente Politraumatizado, Editorial Panamericana, 2008.
3. Zuidema y Yeo, Shackelford. "Cirugía del Aparato Digestivo". Manejo de los traumatismos hepatobiliares. Editorial Panamericana, 2005.
4. Patiño, J. "Lecciones de Cirugía". Trauma del Hígado", Editorial Panamericana, 2001.
5. Fischer RP, Beverflin BC, Engrav LH: Diagnostic peritoneal lavage: Fourteen years and 2,586 patients later. *Am J Surg* 1978; 136:701.
6. Pachter HL, Spencer FC, Hofstetter SR, et al: Significant trends in the treatment of hepatic trauma: Experience with 411 injuries. *Ann Surg* 1992; 215:492.
7. Stevens SL, Maull KI, Enderson BL, et al: Total mesh wrapping for parenchymal liver injuries--A combined experimental and clinical study. *J Trauma* 1991; 31:1103.
8. Poggetti RS, Moore EE, Moore FA, et al: Balloon tamponade for bilobar transfixing hepatic gunshot wounds. *J Trauma* 1992; 33:694.
9. Feliciano DV, Burch JM, Spjut-Patrinely V, Mattox KL, Jordan GL Jr. Abdominal gunshot wounds. An urban trauma center's experience with 300 consecutive patients. *Ann Surg*. 1988; 208:362-370.
10. Pachter LH, Liang HG, Hofstetter SR. Liver and biliary tract trauma. In: Mattox KL, ed. *Trauma*. New York: McGraw-Hill; 2000:633-682.
11. Brunet C, Sielezneff I, Thomas P, et al. Treatment of hepatic trauma with perihepatic mesh: 35 cases. *J Trauma*. 1994; 37:200-204.
12. Feliciano DV, Mattox KL, Burch JM, Bitondo CG, Jordan GL Jr. Packing for control of hepatic hemorrhage. *J Trauma* 1986; 26:738- 743.
13. Marr JD, Krige JE, Terblanche J. Analysis of 153 gunshot wounds of the liver. *Br J Surg* 2000; 87:1030-1034.
14. Poggetti RS, Moore EE, Moore FA, et al. Balloon tamponade for bilobar transfixing hepatic gunshot wounds. *J Trauma* 1992; 22:694-697.
15. Cogbill TH, Moore EE, Jurkovich GL, et al. Severe hepatic trauma: a multi-center experience with 1,335 liver injuries. *J Trauma* 1988; 28:1433-1438.
16. Ginzburg, E; Klein, Y. et all. "Prolonged clamping of the liver parenchyma: a salvage maneuver in exanguinating liver injury". *J Trauma* 2004; 56:922-923.

REVISIÓN HISTÓRICA DE LA EMBRIOLOGÍA, HISTOLOGÍA Y ANATOMÍA DE LAS GLÁNDULAS PARATIROIDES

VASSALLO-PALERMO, MIGUEL*
BLANCO-ECHEZURÍA, DANIELA**

RESUMEN

La primera descripción anatómica de las glándulas paratiroides fue expuesta por Richard Owen en 1850 cuando realiza la disección de un rinoceronte indio, publicando su hallazgo en 1862. Remak, en 1855, evidencia estas estructuras en gatos y las asocia con un posible desarrollo embriológico relacionado con el timo. Virchow en 1863 describe estas glándulas como linfocitos perdidos entre material conectivo en cara posterior de la tiroides. Sin embargo, el hallazgo e identificación de las paratiroides le es designado al sueco Ivar Sandström en 1880, quien las describe primero en perros, luego en otros mamíferos y en el hombre, y además, es el primero en describirlas histológicamente. Así reciben la nominación de "glandulae parathyroidae". Gley en 1892 redescubre las glándulas y establece su importancia como estructuras endocrinas y su relación fisiopatológica con la tetania y la muerte tras tiroidectomías en perros. Kohn en 1895 establece la anatomía, histología y embriología de las paratiroides totalmente independientes de la tiroides. Erdheim (1903) enfatiza su autonomía histológica y realiza nuevas descripciones histológicas. MacCallum y Voegtlin en 1908 relacionan las paratiroides con el control sanguíneo del calcio. Collip, entre 1922-1923, establece el papel fisiológico de las paratiroides sobre la regulación de la calcemia. La primera paratiroidectomía terapéutica es realizada en 1925 por Felix Mandl sobre "Albert", quien padecía problemas óseos. La segunda paratiroidectomía se registra en el Hospital General de Massachussets sobre el capitán Martell en 1926, y tras múltiples intervenciones se realiza el hallazgo de un adenoma paratiroideo mediastinal.

Palabras clave: Paratiroides, paratiroidología, anatomía parati-

roidea, histología paratiroidea, historia de las paratiroides.

ABSTRACT HISTORICAL REVIEW OF THE EMBRYOLOGY, HISTOLOGY AND ANATOMY OF THE PARATHYROID GLANDS

The first anatomical description of the parathyroids glands was exposed by Richard Owen in 1850 when he realizes the dissection of an indian rhinoceros, publishing his find in 1862. Remak, in 1855, evidence these structures in cats and he associates them with a possible embryological development related to the swindle. Virchow, in 1863, describes these glands as lymph nodes lost between connective tissue in posterior face of thyroid. Nevertheless, the find and identification of the parathyroids is designated by the swedish Ivar Sandström in 1880 who describes them firstly in dogs, then in other mammals and in the man, and besides it is the first one in describing them histologically. This way they receive the nomination of "glandulae parathyroidae". Gley, in 1892, re-discovers the glands and establishes its importance as endocrines structures and its physiopathologic relation with tetania and death after thyroidectomy in dogs. Kohn, in 1895, establishes the anatomy, histology and embryology of the parathyroids totally independent of the thyroid. Erdheim (1903) emphasizes its histological autonomy and realizes new histological descriptions. MacCallum and Voegtlin in 1908 relate the parathyroids to the blood control of calcium. Collip, 1922-1923, establishes the physiological role of the parathyroids on the regulation of calcemia. The first therapeutic parathyroidectomy is performed in 1925 by Felix Mandl on "Albert", who was enduring osseous problems. The second one parathyroidectomy is registered at the Massachussets's General Hospital on the Captain Martell in 1926, and after multiple interventions is found a mediastinal parathyroid adenoma.

Key words: Parathyroids, parathyroidology, parathyroid anatomy, parathyroid histology, parathyroid history.

* *Profesor Asistente. Cátedra de Clínica Terapéutica Quirúrgica "B". Escuela de Medicina "Luis Razetti". Universidad Central de Venezuela. Correo electrónico: miguel_vassallo@hotmail.com*

** *Estudiante de 4to año de Medicina. Escuela de Medicina "Luis Razetti", Universidad Central de Venezuela. Correo electrónico: blanco_daniela@hotmail.com*

Etimológicamente, paratiroides viene del griego “pará”: junto a; “thiréos”: escudo; y “edios”: forma⁽¹⁾.

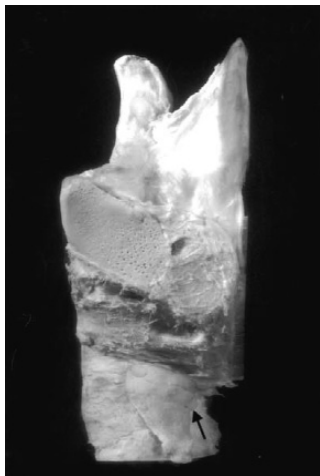El profesor Roy O. Greep sugirió en 1963 que las glándulas paratiroides aparecieron evolutivamente en el desarrollo de los anfibios, coincidiendo con su migración desde el medio marino rico en calcio hacia el agua dulce o el medio terrestre, con pobre contenido en calcio en comparación. En mamíferos y el hombre, la función principal de la hormona paratiroidea es aumentar el calcio en plasma y mantener los niveles corporales y plasmáticos de calcio constante, entre otras funciones⁽²⁾.

A pesar de la detallada descripción realizada en 1656 por Thomas Wharton sobre la anatomía de la glándula tiroidea en “glandulae thyroideae” y “descripción de las glándulas del cuerpo completo”, no mencionó ni describió las paratiroides⁽³⁾.

La primera descripción anatómica de las glándulas paratiroides fue expuesta por Richard Owen, profesor y conservador del Museo Hunteriano en el Colegio Real de Cirujanos de Inglaterra, quien entre los meses de invierno de 1849 y 1850 disecó un rinoceronte indio (*Rinoceros unicornis*) que había fallecido el 19 de noviembre de 1849. Los hallazgos de esta disección fueron publicados en 1862 en una revista local de circulación limitada; en la descripción anatómica detallada, Owen menciona la presencia de un cuerpo glandular pequeño, compacto y amarillo, sujeto a la tiroidea hasta el punto donde la vena emerge. La preparación original de Owen aún se conserva en el Museo Hunteriano (Figura 1)⁽⁴⁾.

Figura 1

Espécimen L333.1, Museo Hunteriano, Colegio Real de Cirugía, Londres, U.K. Se muestra parte de la laringe y tráquea de un rinoceronte (*Rinoceros unicornis*); la flecha evidencia la glándula paratiroides⁽⁴⁾.



Por su parte, Robert Remak en Berlín (1855) también evidenció la existencia de las paratiroides en disecciones realizadas en gatos; además, relacionó el desarrollo embriológico de las paratiroides con el timo al realizar experimentos sobre gatos, describiendo un par de estructuras por encima del polo superior del timo y en relación con la cara posterior de la tiroidea que parecían derivar embriológicamente de las mismas estructuras de las cuales deriva el timo, pero no las conceptualizó como glándulas independientes⁽⁵⁾.

En humanos el hallazgo fue realizado por Virchow en 1863, quien las describió como pequeños cuerpos redondeados, del tamaño de un guisante, las cuales encontró “perdidas” entre el tejido conectivo de la superficie posterior de los lóbulos laterales de la tiroidea, pero no las reconoció como glándulas sino como linfonódulos aislados o porciones sueltas provenientes de la tiroidea^(2,5).

Aunque Owen establece la primera referencia anatómica de la existencia de las glándulas paratiroides, no es sino hasta 1880 cuando el sueco Ivar Viktor Sandström (Figura 2), quien entonces era estudiante de medicina de la Universidad de Uppsala en Viena, es acreditado con el descubrimiento y la nominación de las glándulas tras su hallazgo en la disección de cuellos de perros y, posteriormente, en otros mamíferos y en humanos⁴. Tras su evidencia inicial describió las glándulas como: “estructuras en forma de cañamón cuya estructura estaba incluida en la misma cápsula tiroidea, distinguiéndose de esta por su color bri-

Figura 2

Ivar Viktor Sandström. Médico Sueco. Nació en Estocolmo, el 22 de marzo de 1852 y fallece en 1889(3)



llante. Un examen superficial revela un órgano de estructura completamente diferente de la tiroides y ampliamente vascularizada, por lo cual considero probable que ha sido hallada una glándula vascular, análoga a la glándulas carótidas^(2,4,6).

Ese mismo año los cirujanos Anton Woeffler y su primer asistente Theodor Billroth evidenciaron áreas de “tejido joven” con coloide en una disección de la glándula tiroides, a este hallazgo lo denominó “restos fetales” pero se piensa que correspondía a inclusiones intratiroides de las paratiroides⁽²⁾.

Baber, en 1876, describió las glándulas paratiroides en disecciones realizadas en perros como el hallazgo de “porciones de tiroides no desarrolladas o involucionadas” en desconocimiento del trabajo realizado por Sandström, pero fue incapaz de reconocer su constante ocurrencia o su significancia. Rogowitz, en 1888, aún las describe como restos embriológicos tiroideos⁽⁵⁾.

En todo caso, Sandström fue el primero en estudiar y describir anatómica e histológicamente las paratiroides en humanos (Figura 3); para 1887 había disecado 5 cadáveres y encontró un par de estructuras en el borde inferior de ambos polos tiroideos inferiores que parecían externas, no similares a glándulas linfoides o cualquier estructura accesoria tiroidea, y que al observarlas microscópicamente describían una histología particular. Así denominó estas nuevas estructuras “glandulae parathyroidae” o glándulas paratiroides. Es importante resaltar que Sandström desconocía en todo momento la descripción realizada décadas antes por Owen⁽⁴⁾.

Figura 3

Representación gráfica de la descripción histológica realizada por Sandström de la paratiroides⁽¹⁰⁾

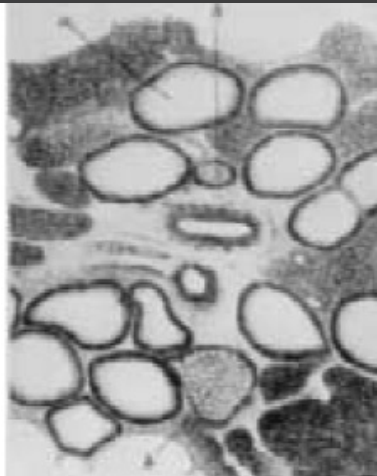


Figura 4

Trabajo realizado por Sandström (1880) sobre el hallazgo de las glándulas paratiroides⁽²⁾

192

CARL M. SEIPEL

ON A NEW GLAND IN MAN AND SEVERAL MAMMALS¹

IVAR SANDSTRÖM

About three years ago [1877] I found on the thyroid gland of a dog a small organ, hardly as big as a hemp seed, which was enclosed in the same connective tissue capsule as the thyroid, but could be distinguished therefrom by a lighter color. A superficial examination revealed an organ of a totally different structure from that of the thyroid, and with a very rich vascularity. Therefore I thought it could possibly be a vascular gland like the *Gl. carotidea*. Even in the cat and the rabbit similar glands were found. However, time and material did not allow me to continue the investigations, and it was not until this winter [1880] that I have been able to take the problem up again. The existence of a hitherto unknown gland in animals that have so often been a subject of anatomical examination called for a thorough approach to the region around the thyroid gland even in man. Although the probability of finding something hitherto unrecognized seemed so small that it was exclusively with the purpose of completing the investigations rather than with the hope of finding something new that I began a careful examination of this region. So much the greater was my astonishment therefore when in the first individual examined I found on both sides at the inferior border of the thyroid gland an organ of the size of a small pea, which, judging from its exterior, did not appear to be a lymph gland, nor an accessory thyroid gland, and upon histological examination showed a rather peculiar structure. After several examinations not only was I convinced of the constancy of its appearance but I was also able to show that two such glands in most cases occur on each side. Since then my interest has been so predominantly centered on a deeper study of the structure and importance of these glands in man, that examinations of animals have been limited to dog, cat, rabbit, ox, and horse, and even there they have been rather scanty. However, I hope to complete a comparative study and description on some other occasion.

¹ A translation from the Swedish by Dr. Carl M. Seipel of Stockholm. From *Uppsala Läkareförenings Förhandlingar*, 1879-80, 15, 441-471.

El descubrimiento de Sandström tuvo poca importancia y a pesar de buscar publicarlo durante muchos años, fue rechazado por tratarse de un estudio largo y extenso (Figura 4); Sandström cayó en depresión severa (falleció a los 37 años)⁽⁶⁾.

El hallazgo no tomó importancia sino hasta los experimentos de Eugene Gley, en París (1892), quién prácticamente redescubrió las glándulas paratiroides en los polos inferiores de tiroides de conejos, lo cual queda manifiesto en su trabajo “Sur les fonctions du corps thyroïde”; además realizó grandes aportes al hallazgo de la función endocrina de esta glándula y su relación fisiopatológica con la tetania y la muerte tras tiroidectomías en perros^(2,6). Gley describió igualmente cambios histopatológicos de las piezas disecadas que poco tiempo después se mostraron hipertroficadas, con cambios histológicos que denotaban semejanzas a la estructura histopatológica de la tiroides; por ello concluyó que las paratiroides eran tejido tiroideo⁽²⁾.

No fue sino hasta 1895 cuando Kohn ubicó anatómicamente e histológicamente a las paratiroides, así como su desarrollo embriológico, independiente de la tiroides. Enfatizó, al menos en conejos, perros y gatos, que estas se hallaban en pares, posteriores y laterales a la tiroides⁽⁵⁾.

Jacob Erdheim (1903), patólogo vienés, realizó estudios microscópicos de los órganos cervicales de 3 pacientes tiroidectomizados por bocio y que fallecieron de tetania postoperatoria; asimismo demostró histológicamente que las paratiroides no eran glándulas provenientes de tejido tiroideo⁽⁷⁾. Todo esto suministró la evidencia para orientar hacia que las glándulas paratiroides habían sido destruidas durante la cirugía; la idea de la independencia histológica del tejido paratiroideo fue posteriormente descartada por otros anatomistas de la época y colaboradores de Gley^(2,8). Desde 1890 los cirujanos reconocen la importancia de las glándulas paratiroides a tal punto que se busca preservarlas durante las tiroidectomías⁽⁸⁾.

En todo caso Boothby (1921), quien realizó una de las primeras revisiones acerca de estas glándulas, concluyó que: "nadie ha recientemente cuestionado la importancia de las paratiroides o el hecho que la extracción de estas usualmente resulta en tetania, seguida de la muerte". Además, enfatizó que la función de las paratiroides estaba separada y era completamente independiente de la función de la tiroides, siendo su única relación anatómica y no funcional⁽⁹⁾.

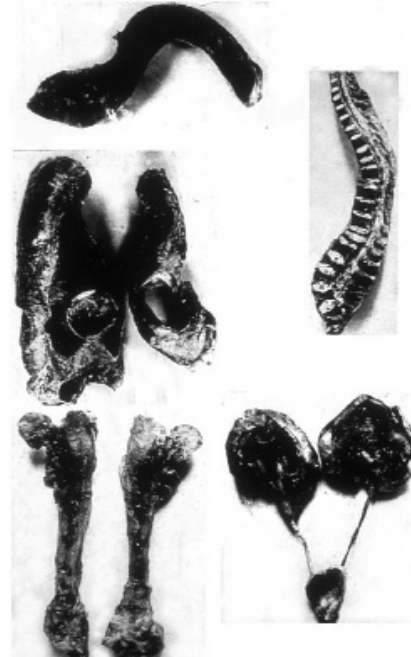
Se inicia entonces un intenso debate sobre la verdadera causa de la tetania. Boothby describe en su revisión que la causa era la hipocalcemia; otros investigadores concluyeron que la principal función de la glándula era la detoxificación. Sin embargo, fueron William George MacCallum y Carl Voegtlin (1908) quienes relacionan más fuertemente a las paratiroides con el control sanguíneo de calcio ya que, tras la realización de un experimento, demostraron que la administración de grandes dosis de lactato de calcio vía oral podían prevenir la tetania^(2,9).

Entre 1922 y 1923 se realizaron una serie de experimentos estructurados y dirigidos por Bertram Collip en Toronto, que resolvieron finalmente la controversia mantenida hasta entonces y demostraron el papel fisiológico jugado por las paratiroides en la regulación del calcio; estos hallazgos fueron publicados en 1925 (dieciséis años después que MacCallum y Voegtlin propusieron su teoría de relación paratiroides-calcio)⁽²⁾.

La primera paratiroidectomía fue realizada por Felix Mandl el 30 de julio de 1925 en "Albert", un controlador de tranvías que presentaba múltiples manifestaciones de enfermedad ósea y que había recibido tratamiento con extractos de tiroides y paratiroides, no resultando efectivos^(2,78). El dolor presentado por el paciente desapareció, recu-

Figura 5

Del protocolo de autopsia de Albert: fibrosis quística generalizada y tumoraciones pardas en clavícula, pelvis, ambos fémures, y columna; nefrocalcinosis y nefrocirrosis en ambos riñones⁽⁷⁾.



peró su peso corporal y la fuerza de ambas piernas; el 4 de diciembre del mismo año, Mandl presenta el caso de Albert en una sesión científica ante la "Asociación Médica de Viena"⁽⁷⁾.

A pesar de haber recuperado en parte su calidad de vida tras la cirugía, su condición fue empeorando, ameritando múltiples hospitalizaciones hasta el 26 de febrero de 1936 cuando Albert fallece tras una crisis urémica (Figura 5)⁽⁷⁾.

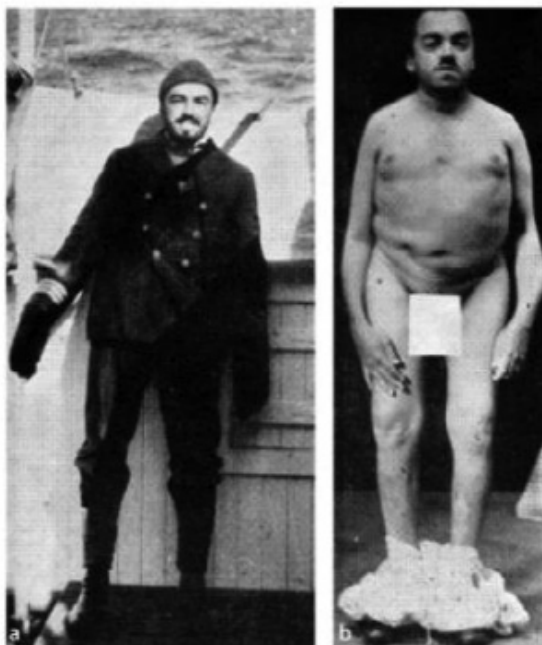
Sólo un año después y sin previo conocimiento de la paratiroidectomía realizada a Albert, cirujanos del Hospital General de Massachusetts exploraron el cuello del capitán Charles Martell quien presentaba enfermedad ósea severa, dolor, fracturas, cifoescoliosis, hipercalcemia e hipofosfatemia (Figura 6). Sin embargo, su condición empeoró luego de la resección glandular: las primeras 6 intervenciones evidenciaron glándulas paratiroides normales; desde entonces el paciente se mostró como un investigador activo dentro de la comprensión de su patología y la búsqueda de métodos alternos, por lo cual tras revisar en diciembre de 1931 el Acta Médica Escandinava, lee un reporte que describía un adenoma paratiroideo mediastinal y al comunicarse con los cirujanos encargados de su caso, lo abordan quirúrgicamente en 1932 y hallan un adenoma paratiroideo mediastinal de 2,5 cm, el cual

resecan. Desafortunadamente, el capitán Martell fallece semanas después de la operación debido a complicaciones renales, pero este caso enfatizó la importancia de tejido ectópico y su implicación en las patologías paratiroides⁽⁸⁾.

La evidencia histórica y la revisión de la literatura en cuanto a la descripción anatómica e histológica de las glándulas paratiroides manifiesta la importancia que ha cobrado el estudio de las paratiroides con el transcurrir de los años, no sólo desde el punto de vista de su ubicación y la íntima relación anatómica que guarda con la glándula tiroides, sino también su funcionalidad per se. Sin embargo, el énfasis en su comprensión y estudio radica en la fisiología y en la interacción que es capaz de establecer con otros sistemas corporales a fin de mantener en homeostasis el calcio y el metabolismo óseo en general.

Figura 6

Charles Martell. Capitán de la Marina Mercante de Estados Unidos. A la izquierda: pocos meses antes de iniciar los síntomas. A la derecha: 68 años después de iniciar la sintomatología, con su ingreso al hospital en 1926⁽²⁾



REFERENCIAS

1. Ghunter B. Etimología y fonética neohelénica del vocabulario médico. Autoaprendizaje mediante la práctica. Rev Med Chil 2003; 131: 1475-1514 (S).
2. Cornelius V. The history of clinical endocrinology: a comprehensive account of endocrinology from earliest times to the present day. 1st Edition. Taylor & Francis, 1993: 266-290.
3. Oertli D., Udelsman R. Surgery of the thyroid and parathyroid glands. Illustrated edition. Springer, 2007.
4. Modarai B, Sawyer A, Ellis H. The glands of Owen. J R Soc Med 2004; 97:494-495.
5. Ochsner A, Thompson R. Surgery and pathology of thyroid and parathyroid glands. 1st edition. Mosby, 1913.
6. Hackett D, Kauffman G. Historical perspective of parathyroid disease. Otolaryngol Clin N Am.2004; 37: 689-700.
7. Niederle B, Schmidt G, Organ C. Albert J and His Surgeon: A historical reevaluation of the first parathyroidectomy. J Am Col Surg 2006; 202: 81-190.
8. Rogers-Stevane J, Kauffman G. A historical perspective on surgery of the thyroid and parathyroid glands. Otolaryngol Clin N Am 2008. 41: 1059-1067.
9. Potts J. Parathyroid hormone: past and present. J Endocrinol 2005; 187: 311-325.
10. Chen H. The legacy of Ivar Sandstrom and the impact of UW Medical Students. IME videos gallery. 11/22/2005. 51 minutes. <http://videos.med.wisc.edu/videoInfo.php?videoid=17>

PRÓXIMOS EVENTOS

- **XVII Reunión Nacional de Cirugía**
21 - 24 de octubre de 2009
Auditorio Alfredo Krauss
Las Palmas de Gran Canarias. Islas Canarias. España
- **LXX Congreso Argentino de Cirugía**
26 - 29 de octubre de 2009
Hotel Sheraton Buenos Aires, Argentina
- **XXXIII Congreso Internacional de Cirugía General**
1 - 6 de noviembre de 2009
Centro Internacional Acapulco, México
- **XI Congreso de la Sociedad Brasileira de Cirugía Bariátrica y Metabólica**
10 - 14 de noviembre de 2009
Hotel Sheraton Sao Paulo WTC, Brasil
- **LX Congreso Uruguayo de Cirugía**
18 - 21 de noviembre de 2009
Hotel Conrad Punta del Este, Uruguay
- **XXX Congreso Venezolano de Cirugía**
10 - 13 de marzo de 2010
World Trade Center Valencia, Venezuela
- **IX Congreso Latinoamericano de Cirugía Endoscópica ALACE 2010**
26 - 28 de agosto de 2010
Hotel Pestana Bahía
Salvador de Bahía, Brasil.
- **XI Congreso Cubano de Cirugía**
1 - 4 de noviembre de 2010
Palacio de las Convenciones
La Habana, Cuba