

UTILIDAD DIAGNOSTICA TRANSOPERATORIA DE LA VIDEOBRONCOSCOPÍA EN LA PATOLOGÍA TIROIDEA A PROPÓSITO DE UN CASO: BOCIO MULTINODULAR GIGANTE CON SINTOMAS COMPRESIVOS DE LA VÍA ÁREA

MILENA C. PRADA O.¹
BÁRBARA D. PÉREZ C.²
AMBAR C. LEÓN L.²
WALTER R. BAUMGARTNER G.³
YENKIS A. HIGUERA G.⁴

TRANSOPERATIVE DIAGNOSTIC UTILITY OF VIDEO BRONCHOSCOPY IN THYROID PATHOLOGY A CASE REPORT: GIANT MULTINODULAR GOITER WITH AIRWAY COMPRESSION SYMPTOMS

RESUMEN

Introducción: El bocio es el aumento anormal del volumen de la glándula tiroidea. El factor de riesgo de mayor importancia para la incidencia del mismo es el déficit de yodo en la dieta o su poco consumo. Para su diagnóstico se emplea el examen físico y estudios de imagen. **Objetivo:** demostrar la utilidad diagnóstica transoperatoria de la videobroncoscopia en la patología tiroidea en casos de bocios multinodulares gigantes. **Caso clínico:** femenino de 65 años de edad con diagnóstico de bocio multinodular gigante que generaba 80% de obstrucción de la vía aérea y 50% de la vía digestiva. En el transoperatorio se le realizó protocolo de videobroncoscopia diagnóstica para evidenciar la luz traqueal, realizar intubación video dirigida a través de tubo armado flexible, posterior resección de la totalidad del bocio. Se emite alta con tratamiento suplementario de Eutirox®, calcio y manejo multidisciplinario. El resultado de la biopsia definitiva fue focos de microcarcinoma papilar con patrón folicular de 0,5 x 0,5 cm con calcificación central totalmente resecado. **Conclusión:** En el transoperatorio para la realización de tiroidectomía total por bocio multinodular gigante que genere compresión de la vía aérea tiene gran relevancia por su eficacia el uso de la videobroncoscopia para evidenciar y descartar si la patología genera infiltración, que no se pueda constatar en otros estudios de imagen.

Palabras clave: caso clínico, bocio, videobroncoscopia, diagnóstico, transoperatorio

ABSTRACT

Introduction: Goiter is an abnormal increase in the volume of the thyroid gland. The most important risk factor for its incidence is iodine deficiency in the diet or its low consumption. Physical examination and imaging studies are used for its diagnosis. **Objective:** to demonstrate the transoperative diagnostic usefulness of videobronchoscopy in thyroid pathology in cases of giant multinodular goiter. **Clinical case:** A 65-year-old female was diagnosed with giant multinodular goiter that generated 80% airway obstruction and 50% of the digestive tract. Intraoperative a diagnostic videobronchoscopy protocol was performed to demonstrate the tracheal lumina. Video-guided intubation was performed through a flexible armed tube, subsequently resecting the entire goiter. The patient was discharged with supplementary treatment with Eutirox®, calcium, and multidisciplinary management. The final biopsy revealed foci of papillary microcarcinoma with a follicular pattern measuring 0.5 x 0.5 cm with central calcification, which was completely resected. **Conclusion:** During the transoperative period for total thyroidectomy due to giant multinodular goiter causing airway compression, the use of video-assisted bronchoscopy is highly relevant due to its effectiveness in demonstrating and ruling out infiltration of the pathology that cannot be detected with other imaging studies.

Key words: Clinical case, goiter, videobronchoscopy, intraoperative, diagnosis

1. Residente de postgrado de cirugía general del hospital Dr. José Ignacio Baldó. Caracas-Venezuela. Correo-e: Milenaprada067@gmail.com.
2. Residente de postgrado de cirugía general del hospital Dr. José Ignacio Baldó. Caracas-Venezuela.
3. Coordinador docente de postgrado de cirugía general del hospital Dr. José Ignacio Baldó. Caracas-Venezuela.
4. Coordinador docente de postgrado de cirugía de tórax. del hospital Dr. José Ignacio Baldó. Caracas-Venezuela

Recepción: 10/04/2025
Aprobación: 15/05/2025
DOI: 10.48104/RVC.2025.78.1.5
www.revistavenezolanadecirugia.com

INTRODUCCIÓN

La glándula tiroides es pequeña, con forma de mariposa y se encuentra ubicada en el cuello, produce hormonas que controlan el metabolismo y otras funciones del cuerpo. Las patologías que la pueden afectar van desde procesos benignos hasta cánceres, de comportamientos variables, con función normal de la glándula o alterada. ^(1,2)

Entre dichas patologías se encuentra el bocio, el cual es definido como un crecimiento anormal de la glándula tiroides que ocurre en dos diferentes variantes, hipertrofia difusa y lesiones nodulares (multinodular o nódulo solitario). ⁽³⁾

Se denomina bocio multinodular (BMN) al crecimiento global y asimétrico de la glándula tiroides secundario al estímulo que supone una elevación de la hormona estimulante de la tiroides (TSH). Se presenta con dos o más nódulos palpables, en general no encapsulados, con focos hemorrágicos, degeneración quística y calcificaciones. Surge con una incidencia variada en muchos países, con una fuerte superioridad en el sexo femenino. ⁽⁴⁾

En cuanto a lo expuesto resulta oportuno mencionar que, el bocio intratorácico, también llamado retroesternal o sumergido, es una entidad nosológica inusual que forma parte de los diagnósticos diferenciales de toda lesión de ocupación de espacio que se ubique en la zona del mediastino anterior. ⁽⁴⁾

A la hora de iniciar el abordaje diagnóstico en pacientes con masas cervicotorácica, es indispensable realizar una adecuada exploración física y una tomografía axial computarizada (TAC), ya que brindan un diagnóstico acertado hasta en un 82% de los casos (5), sin embargo, cuando el bocio es gigante, la TAC no siempre permite descartar el componente infiltrativo, lo cual es de importancia al momento de realizar la operación. ^(6,7)

Ante lo expuesto, es pertinente mencionar que la videobroncoscopia; consiste en la introducción de un equipo flexible óptico con fuente de luz para poder evaluar la región nasofaríngea, tráquea y bronquios. Con el videobroncoscopio el especialista podrá iluminar, explorar y visualizar el interior de la nariz, la faringe y la laringe, con el objetivo de realizar un diagnóstico más preciso. ⁽⁶⁾ Es una técnica diagnóstica y terapéutica con un campo de aplicación creciente en el estudio de la vía aérea difícil, por la facilidad con la que se puede realizar bajo sedación y con anestesia tópica.

En este orden de ideas se presenta el caso de paciente con diagnóstico preoperatorio de bocio multinodular gigante que formaba obstrucción del 80% de la vía aérea y 50% de la vía digestiva. A la cual previa resolución quirúrgica se decide realizar protocolo de videobroncoscopia, más intubación bajo visión directa con broncoscopio y tubo armado flexible, debido a la magnitud de la glándula tiroides.

Presentación del caso

Información del Paciente:

Paciente femenino de 65 años, natural de Colombia, norte de Santander, perteneciente a los Andes, con antecedentes de hipertensión arterial controlada, hábito tabáquico durante 14 años y bajo consumo de sal, vegetales, pescado y mariscos en la dieta. Sin enfermedades tiroideas previas. Acude a consulta de cirugía general por presentar masa compresiva en región anterior de cuello de crecimiento progresivo cronológico que condiciona a disfagia, disfonía y en ocasiones a disnea paroxística nocturna.

Hallazgos clínicos

Al examen físico se observa cuello cilíndrico, asimétrico a expensas de aumento de volumen en región cervical antero-lateral izquierda, con tumoración dominante palpable de aproximadamente 12 x 5 cm, adherido a planos profundos, de consistencia blanda, bordes bien definidos, poco móvil, no doloroso a la lateralización y aumento de volumen en región cervical antero-lateral derecha de aproximadamente 7 x 3 cm, de contornos regulares, blando, indoloro, inmóvil a la deglución, sin estridor laríngeo (Figura 1). Se indican paraclínicos pertinentes y manejo multidisciplinario con servicio de medicina interna, endocrinología, neumología, otorrinolaringología, cirugía de tórax y anestesiología.

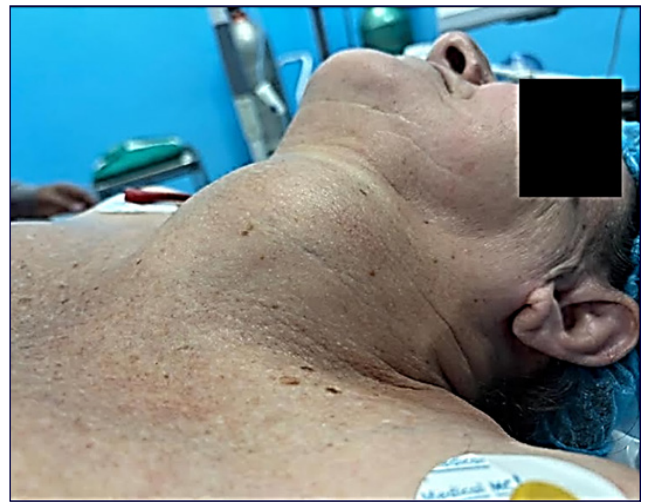

Figura 1. Bocio tiroideo. Fuente: imagen de los autores

Evaluación Diagnóstica

Evaluación por Otorrinolaringología, bocio multinodular. Laringe, no se logra visualizar cuerdas vocales por epiglotis caída y desviada, asimétrica por desplazamiento debido al bocio, quién amerita laringoscopia directa. Ecosonograma tiroideo; TH-RADS IV, bocio multinodular; tomografía computarizada de cuello; Se realiza con contraste endovenoso donde se evidencia importante lesión ocupante de espacio que compromete la región latero cervical, L.O.E. a nivel de cuello que parece corresponder a lesión nodular de lóbulo izquierdo de la tiroides (Figura 2) adenopatías cervicales bilaterales, desplazamiento de la vía aérea hacia lado derecho, adenopatías mediastinales en espacio retrocavo pretraqueal, cambios fibróticos en lóbulos superiores de los campos pulmonares.

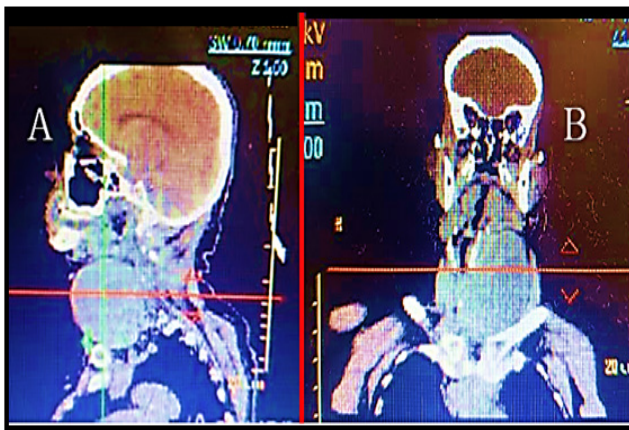


Figura 2. Tomografía computarizada de cuello con contraste. A) Corte sagital, donde se observa LOE a nivel del cuello insinuado hacia cavidad torácica. B) Corte coronal, LOE que parece corresponder a lesión nodular de lóbulo izquierdo de la tiroides. Fuente: imágenes de los autores

Punción por aspiración aguja fina (PAAF); categoría II benigno, hallazgos compatibles con enfermedad nodular folicular. Perfil tiroideo; TSH 5-48 IU/ml, T3 libre 5,60 pmol/L, T4 libre 16,53 pmol/L (dentro de límites normales). Química sanguínea; calcio 9,10 mg/dl, fosforo 3,43 mg/dl, magnesio 2,01 mg/dl. Electrolitos; sodio (Na+) 143,0 mmol/L, potasio (K+) 4,30 mmol/L, cloro (Cl) 100,0 mmol/L. Calcio iónico (Ca⁺⁺) 1,35 mmol/L.

Intervención Terapéutica

Tiroidectomía total. Hallazgos operatorios; tiroides con nódulos coloides múltiples, con lóbulo izquierdo de 12 x 8 cm aproximadamente y lóbulo derecho de 8 x 3 cm; arteria carótida común izquierda que transcurría anteriormente sobre lóbulo izquierdo; vena yugular izquierda dilatada; desviación de la

tráquea hacia la derecha. Bocio insinuado en tórax; pérdida de configuración anatómica de ambos lóbulos tiroideos.

Tratamiento realizado

Paciente llevada a mesa operatoria el 12/12/2024, donde previo a la cirugía se decide realizar protocolo de videobroncofibroscopia con equipo Olympus Excera II canal de trabajo 2,0 mm a cargo de cirugía de tórax y anestesiología, bajo anestesia general inhalatoria, motivado a que, por la dimensión de la tiroides, no se alcanzaba descartar componente infiltrativo y al instante de la cirugía solo se contaba con el resultado de la PAAF.

Se procede a realizar estudio endoscópico de la vía aérea superior e inferior, evidenciándose: a) disminución de la movilidad de la cuerda vocal izquierda que impresiona patética; b) región subglótica sin lesiones; c) tráquea superior e inferior con desviación hacia el lado derecho con edema de la mucosa sin lesiones, con disminución de la luz en un 20%; d) tráquea inferior sin lesiones; e) árbol bronquial derecho e izquierdo sin lesiones (Figura 3) concluyendo que no tiene lesión infiltrativo a la tráquea solo edema y disminución de la luz.

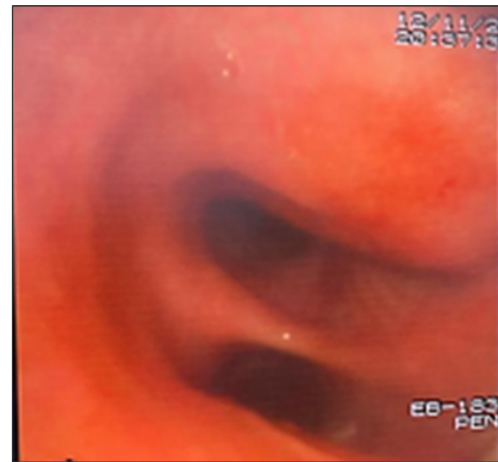


Figura 3. Videobroncoscopia. Se observa la rebaja de la luz de la vía aérea y digestiva, por compresión extrínseca. Fuente: imagen de los autores

En segundo tiempo del estudio se realiza intubación videodirigida con tubo armado flexible de 6,5 fr, dejando la punta del tubo en tráquea inferior, el calibre de menor diámetro es para aminorar la tensión durante la cirugía e impedir lesiones de tráquea ya que el mismo da la seguridad de la movilidad de la tráquea al momento de la cirugía.

Posteriormente se efectúa tiroidectomía total, donde se extrae bocio multinodular gigante, con dimensiones 14 x 8 x 8 cm con peso de 500 g, levemente sumergida en tórax, con indemnidad de nervio laríngeo superior, laríngeo recurrente y 3 glándulas paratiroides (Figura 4). Se traslada a la Unidad

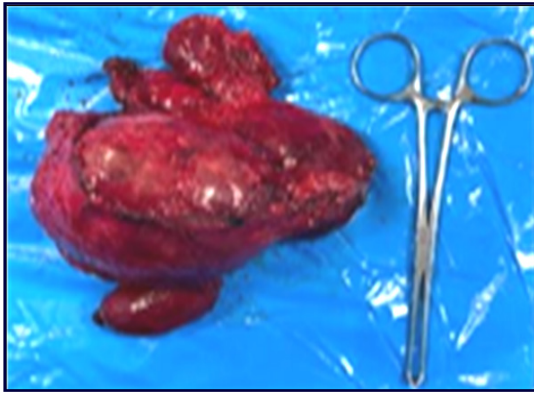


Figura 4. Pieza quirúrgica ex vivo. Fuente: imagen de los autores

de Cuidados Intensivos (UCI) donde permanece por 48 horas, posterior se realiza protocolo de extubación exitoso, egresa de UCI a Sala de Hospitalización del Servicio de Cirugía General debido a evolución clínica satisfactoria, donde se vigilan signos de hipocalcemia, drenaje y herida.

SEGUIMIENTO Y EVOLUCIÓN

Se emite alta médica a las 72 horas de la cirugía, con controles de calcio sérico, con resultado de 9,0 mg/dl, se indica tratamiento suplementario de calcio 2000 mg + 400 UI de vitamina D, Eutirox 150 mcg y controles de laboratorio a los 15 días.

Se recibe resultado de biopsia definitiva que reporta foco de microcarcinoma papilar con patrón folicular de 0,5 x 0,5 cm con calcificación central, totalmente reseca. Hiperplasia multinodular, se identifican nódulos en su mayoría sin capsula, con patrón macrofolicular y microfolicular. Se hace manejo conjunto con endocrinología, foniatría y oncología médica en el postoperatorio.

DISCUSIÓN

El BMG es una patología infrecuente que se caracteriza por un agrandamiento de la glándula tiroides con uno o más bultos (nódulos) que puede causar dificultad para respirar o deglutir que, en todos los casos, requiere resolución quirúrgica.⁽⁷⁾ Los avances en los estudios de imagen, así como la biopsia, han tenido un papel de importancia en la evaluación perioperatoria de la glándula tiroides. El ultrasonido (US) y la punción guiada por ultrasonido son las técnicas más útiles en el diagnóstico del bocio, pues son seguros y accesibles.⁽⁸⁾ La TC y la Resonancia Magnética (RM) son útiles para evaluar la extensión de la enfermedad, el componente subesternal y la relación de la glándula con otras estructuras.^(7,8)

La histopatología o biopsia definitiva consiste en obtener una muestra del tejido tumoral para que sea analizado en el Laboratorio de Anatomía Patológica, permitiendo confirmar el diagnóstico preoperatorio en el caso de las patologías de la glándula tiroides en general y en particular en la del bocio multinodular^(9,10), ahora bien, todos los casos de bocio multinodular gigante se resuelven mediante la realización de tiroidectomía total, donde previo a la cirugía se debe descartar el componente infiltrativo del mismo.

Lo expuesto permite señalar que, si bien es cierto que el videobroncoscopio se usa en la cirugía de tiroides para colocar el tubo endotraqueal electromiográfico (TET EMG) no es menos cierto que el mismo permite observar con precisión la vía aérea.

Ante lo expuesto, los responsables de esta investigación deciden aplicar la videobroncoscopia, previo a una cirugía de bocio multinodular gigante debido a que por la magnitud de la tiroides no se podía descartar componente infiltrativo y al momento de la cirugía solo se contaba con el resultado de la PAAF.

Hoy en día la videobroncoscopia ha sustituido tanto a la laringoscopia indirecta como a la directa en la mayoría de los procedimientos diagnósticos, dada su comodidad de uso tanto para el profesional como para el paciente. Suele ir acompañado de cámara de video y monitor, así como de cámara de fotografía instantánea tipo Polaroid, lo que permite visualizar la exploración de la vía aérea.^(9,10) La laringoscopia, fibroendoscopia laríngea o fibrolaringoscopia es un estudio en el que es posible ver la parte inferior de la faringe y la laringe, priorizando que, en el examen físico de rutina, no es posible la valoración directa de estas áreas.⁽¹⁰⁻¹⁴⁾

CONCLUSIÓN

Se concluye que el protocolo de videobroncoscopia resultó ser el procedimiento de mayor beneficio diagnóstico cuando el paciente presente BMG, con síntomas compresivos de vía aérea como el estridor continuo y la disfonía, ya que permitió realizar un diagnóstico preciso de la zona explorada, lo cual contribuyó significativamente al éxito del procedimiento quirúrgico.⁽¹²⁻¹⁴⁾

Por tal motivo, el trabajo multidisciplinario con el equipo de cirugía de tórax para realizar el estudio, el uso de la videobroncoscopia cobra relevancia en cuanto a la valoración transoperatoria para descartar infiltración de la vía aérea en bocios multinodular gigantes o sumergidos.

RECOMENDACIÓN

Se sugiere considerar aplicar protocolo de videobroncoscopia de forma rutinaria en tiroidectomías totales de pacientes que cursen con bocios gigantes, ya que con la nasolaringoscopia realizada por ORL solo llegan a las cuerdas vocales y la evaluación de la tráquea es vital para descartar infiltración por patología maligna y así continuar con la resección de la glándula.

DECLARACIONES DE AUTORÍA

MP, BP, AL, WB, YH. Concibieron la idea, recopilaron los datos, analizaron los resultados, redactaron y revisaron críticamente el manuscrito, aprobación de la versión final.

CONSENTIMIENTO INFORMADO

Se obtuvo el consentimiento informado por escrito del paciente para la publicación de este informe y cualquier imagen asociada.

CONFLICTO DE INTERESES Y FINANCIACIÓN

Los autores declaramos no tener conflictos de intereses, ni haber recibido financiamiento o patrocinio de ninguna organización para realizar este trabajo.

REFERENCIAS

- Zerpa Y, Vergel M, Azkoul J, Gil V. Guía práctica para el diagnóstico y tratamiento del nódulo tiroideo. Protocolo del Servicio de Endocrinología del Instituto Autónomo Hospital Universitario de Los Andes. *Revista Venezolana de Endocrinología y Metabolismo*. 2013; 11(2): 95-101. <https://ve.scielo.org/pdf/rvdem/v11n2/art06.pdf>
- García J, Pérez A, Mata J, Lugo J, García F, Altamari R, Perfetti C, et al. Reunión de Consenso en Cáncer diferenciado del Tiroides. *Rev Venez Oncol*. 2005; 17(4): 229-240. https://ve.scielo.org/scielo.php?script=sci_arttext&pid=S0798-05822005000400010
- Luster M, Verburg FA, Scheidhauer K. Diagnostic imaging work up in multinodular goiter. *Minerva Endocrinol*. 2010; 35(3): 153-9. <https://pubmed.ncbi.nlm.nih.gov/20938418/>
- Gutiérrez Piedra I, Jara Silva VM, Flores Enderica CG, Ortiz Calle JC, Torres Dávila EC. Caso Clínico: Bocio Multinodular Gigante. *HJCA. Rev. Med. HJCA*. 2016; 8(1): 86-90. <https://revistamedicahjca.iess.gob.ec/ojs/index.php/HJCA/article/view/299/283>
- Jiménez-López M, Gómez-Hernández M. Tiroides Endotorácico. Indicaciones del abordaje endotorácico. *Rev. ORL*. 2020; 11(2):217-223. <https://doi.org/10.14201/orl.21595>
- Causa Soterías RJ, Causa García JR, González Pérez YA. Bocio Multinodular Gigante. Revisión De La Literatura a propósito De Un Caso. *Rev Colomb Cir*. 2020, 35, 483-490. <https://doi.org/10.30944/20117582.469>
- Sosa Martín G, Ernand Rizo, S. Complicaciones derivadas de la tiroidectomía en el Hospital General "Calixto García". *Revista Cubana de Cirugía*. 2016; 55(4): 271-278. http://scielo.sld.cu/scielo.php?script=sci_arttext&pid=S0034-74932016000400001
- Blok L, Cereda M, Gastellu-Etchegorry M, enkens M, Rigal J, de Smet M. Guía clínica y terapéutica. 3ra. ed. revisada. Paris: Médicos sin Fronteras; 2004. p. 288.
- Guilarte, Y. Relación entre el diagnóstico histológico y endoscópico de los tumores laríngeos. Hospital Clínico Quirúrgico Lucía Iñiguez, enero 2022 - enero 2024. Universidad de Ciencias Médicas de Mariana Grajales Coello. Hospital Clínico Quirúrgico Lucía Iñiguez LANDIN. 2024. Tesis especialista en Otorrinolaringología.
- Kaplan MM. Clinical evaluation and management of solitary thyroid nodules. In: Braverman LE, Utiger RD, eds. *Werner and Ingbar's the thyroid: a fundamental and clinical text*. 9th ed. Philadelphia: Lippincott Williams & Wilkins, 2005. p.996-1010.
- Syed Z A, Cibas E. El sistema Bethesda para informar la citopatología de tiroides, 2ª ed. Buenos Aires: Journal, 2018. <https://campus.com.pe/wp-content/uploads/2023/01/El-sistema-Bethesda-para-informar-la-citopatologia-de-tiroides-2a-edicion.pdf>
- Lima A, Núñez C, Castro O, Cova T, Neumann W. Nódulo Tiroideo. Correlación Citohistopatológica. *Revista Venezolana de Cirugía*. 2012; 65(2): 49-55. <https://www.revistavenezolanadecirugia.com/index.php/revista/article/view/138/94>
- Granel L, Fortea C, Laguna J, Escrig J, Sanchis J. Rendimiento diagnóstico de la punción aspiración con aguja fina de tejido tiroideo. *Rev. Colomb. Cir*. 2016; 31: 103-7.
- Granel-Villach L, Fortea-Sanchis C, Laguna-Sastre JM, Escrig-Sos J, Salvador-Sanchis JL. Rendimiento diagnóstico De La punción aspiración Con Aguja Fina De Tejido Tiroideo. *Rev Colomb Cir*. 2016; 31, 103-107. <https://www.revistacirugia.org/index.php/cirugia/article/view/255/234>