

MANEJO LAPAROSCÓPICO DEL TRAUMA ABDOMINAL POR ARMA BLANCA

RONALD CASTILLO GUZMÁN (1)
MARÍA JOSÉ ESPINOZA (1)
JUAN PABLO SASTRE (2)
PABLO OTTOLINO(3)
JORGE HIGUERREY (4)
ROSMELD CASTILLO GUZMÁN(1)

LAPAROSCOPIC MANAGEMENT OF STAB WOUNDS ABDOMINAL TRAUMA

RESUMEN

Objetivo: Utilizar la laparoscopia como alternativa terapéutica en pacientes con traumatismo abdominal por arma blanca.

Métodos: Estudio prospectivo, la muestra estuvo representada por 30 pacientes que ingresaron por traumatismo abdominal por arma blanca, durante el periodo diciembre 2010 – agosto 2011.

Resultados: Fueron evaluados 30 pacientes, 87% masculinos. El 64% tenían una edad comprendida entre 20 y 40 años. El tiempo de evolución fue menor a 5 horas. El 100% de los pacientes presentaban estabilidad hemodinámica. Se realizaron 30 laparoscopias sin necesidad de conversión a cirugía abierta.

Conclusión: En el trauma abdominal penetrante por arma blanca, se demostró que es viable la utilización de la laparoscopia como método diagnóstico seguro y terapéutico.

Palabras clave

Trauma abdominal, arma blanca, laparoscopia.

ABSTRACT

Objective: To use laparoscopic procedure like a therapeutic technique in patients with stab wounds abdominal trauma.

Methods: Prospective study, the sample was represented by 30 patients who were admitted with stab wounds abdominal trauma, since December 2010 – August 2011.

Results: Were evaluated 30 patients, 87% males. The 64% had an age range between 20-40 years old. The evolution time was less than 5 hours. The 100% presented hemodynamic stability. It was made 30 laparoscopic procedures, without needs to conversion to laparotomy.

Conclusion: It proved that in stab wounds abdominal trauma is reliable to use laparoscopic procedures like a safe diagnostic and therapeutic method.

Key word

Abdominal trauma, stab wounds, laparoscopy

1 Residente del postgrado de Cirugía General, servicio de Cirugía 3, Hospital Domingo Luciani, IVSS, Caracas
2 Jefe del servicio de Cirugía 3, Hospital Domingo Luciani, IVSS, Caracas.
3 Adjunto del Servicio de Cirugía 1, Hospital Domingo Luciani, IVSS; Caracas.
4 Adjunto del Servicio de Cirugía 3, Hospital Domingo Luciani, IVSS; Caracas.

El 20 % del trauma en general ocurre en el abdomen. En Venezuela, el trauma abdominal penetrante es originado principalmente por armas de fuego, siguiendo en segundo lugar, el trauma por arma blanca¹. Estudios recientes con el empleo de la laparoscopia en trauma abdominal penetrante, han demostrado que es una herramienta útil para el diagnóstico y tratamiento, además conduce a la disminución de laparotomías no terapéuticas^{2,3}. El propósito de esta investigación es mostrar la experiencia de la laparoscopia exploradora en pacientes con trauma abdominal por arma blanca.

En nuestra institución son frecuentes las laparotomías exploradoras por trauma abdominal por arma blanca y entre éstas hay un alto porcentaje que son negativas, además, hay un porcentaje considerable de laparotomías positivas donde no es necesario realizar ninguna maniobra de resolución quirúrgica. Por este motivo, surge la curiosidad de conocer el resultado del manejo laparoscópico en trauma abdominal por arma blanca.

La laparoscopia es un técnica quirúrgica cada vez más accesible a las diferentes instituciones de salud y el poder utilizarla para el manejo del trauma por arma blanca puede ofrecer en un futuro, un método diagnóstico y terapéutico con menor morbilidad para nuestros pacientes.

La palabra laparotomía deriva de la palabra griega "lapara", que se refiere a la parte blanda del abdomen, y "tomía", que significa incisión. La palabra celiotomía, es sinónimo y deriva de la palabra griega "celia", que significa abdomen y "tomía", que significa incisión⁴.

A principios de la Primera Guerra Mundial, había una política de no explorar las heridas penetrantes en abdomen, en vista de la alta mortalidad que éstas tenían, en 1915 se adopta un protocolo de explorar todas las heridas penetrantes en abdomen. Hubo un descenso de la mortalidad, pero se mantenía todavía por encima de 50 %, hasta la disponibilidad de la transfusión de sangre, donde este porcentaje disminuye considerablemente. Décadas después se instauró la laparotomía mandatoria para todos los civiles y militares con heridas penetrantes en abdomen. En la década de los 60 y 70 se inicia el manejo conservador en pacientes seleccionados, terapéutica que ha sido aceptada gradualmente y es utilizada ampliamente⁵.

En 1963, Heselson describe la evaluación laparoscópica del trauma abdominal penetrante, con el fin de disminuir el porcentaje de laparotomías negativas⁶. En 1976, Gazzaniga realizó 37 laparoscopias diagnósticas, en pacientes con trauma abdominal cerrado y penetrante. En este trabajo se evitaron 14 laparotomías⁷. A pesar del entusiasmo que hubo con la laparoscopia diagnóstica, varios estudios realizados por cirujanos de trauma, hicieron énfasis en el porcentaje de lesiones desapercibidas^{8,9}. El cirujano debe tener experiencia tratando pacientes con trauma y debe conocer sus limitaciones técnicas en laparoscopia. Si el manejo laparoscópico compromete el manejo del trauma, se

debe realizar una laparotomía¹⁰. La laparoscopia ha ocupado un sitio central en la cirugía general en los últimos años. Hoy en día se encuentra un sin número de procedimientos cuya primera indicación es la laparoscopia. Sin embargo, la laparoscopia en trauma con fines diagnósticos y terapéuticos es un redescubrimiento¹¹.

La cirugía laparoscópica en trauma ha permitido grandes logros en la evaluación y tratamiento de estos pacientes, cumpliendo con tres objetivos fundamentales: efectuar un diagnóstico en corto tiempo, realizar el tratamiento quirúrgico apropiado y lograr una curación con una baja morbilidad. Además de que el paciente presenta menos dolor, menos estancia hospitalaria y un reintegro más rápido a su actividad laboral¹².

Es obvio que ante un paciente politraumatizado, con inestabilidad hemodinámica, la conducta quirúrgica inicial es mandatoria. Sin embargo, en los pacientes que sospechamos lesiones internas y se encuentran estable hemodinamicamente, el empleo sensato y racional de técnicas de investigación diagnósticas debe ser obligatorio para el establecimiento de la necesidad quirúrgica¹³.

Indicaciones de la laparoscopia en trauma

1. Trauma toracoabdominal penetrante, en pacientes hemodinamicamente estables. La incidencia de lesión diafragmática en trauma por arma blanca es de 26%⁶.
2. Heridas tangenciales en abdomen por arma de fuego, sin signos de peritonitis.
3. Trauma toracoabdominal cerrado, paciente hemodinamicamente estable, con persistencia de elevación de un hemidiafragma, para descartar ruptura del mismo.
4. Determinar lesión de vísceras macizas y sangrado intraperitoneal.
5. Diagnóstico y reparación de hernias diafragmáticas.

Limitaciones de la laparoscopia en trauma

1. Tiene mayor dificultad para descartar lesión diafragmática y otros órganos del retroperitoneo.
2. En trauma craneoencefálico, la insuflación de neumoperitoneo, puede aumentar la presión intracraneal, es por esto, que en esta condición está relativamente contraindicada.

Tomando en consideración que en diversos estudios se ha publicado una tasa mayor al 40% de laparotomías no terapéuticas (incluyendo las negativas), la video laparoscopia representa un estudio no despreciable en términos de morbilidad, estancia hospitalaria y consumo de recursos¹⁴. Las lesiones penetrantes del abdomen generalmente se tratan con una laparotomía exploradora, cuando se sospecha violación de la cavidad peritoneal. Los defensores del abordaje laparoscópico, toman en cuenta la alta morbilidad de la laparotomía exploradora, inclusive cuando ésta se realiza y el resultado final es solo diagnóstico¹⁵. Si hay

una modalidad menos invasiva que pueda proporcionar datos fiables sobre lesiones viscerales, sin una alta tasa de morbilidad, entonces tendría un papel importante en el traumatismo abdominal, de ahí el concepto de la laparoscopia en trauma abdominal¹⁶. La laparoscopia con fines terapéuticos, realizando sutura manual o con máquina de autosuturadora, resección y exclusión en lesión visceral, ha demostrado ser un método confiable¹⁷. El abordaje laparoscópico debe ser sistemático, descriptivo y seguir todos los principios de la laparotomía exploradora por trauma¹⁸.

La complicación más temida en el empleo de la laparoscopia en trauma, es sin duda, el no reconocimiento de las lesiones, es decir lesiones desapercibidas; factor que depende de la experiencia del cirujano, habilidad técnica y disposición del equipo y material necesario para la correcta realización del procedimiento¹⁹. La probabilidad de producir neumotórax a tensión o neumopericardio, ante la presencia de heridas diafragmáticas, es un temor presente en la realización de una laparoscopia en trauma. Teóricamente es así, sin embargo, en la práctica, esta situación representa una inusual complicación. La colocación profiláctica de un drenaje torácico, ante la sospecha de lesión diafragmática, disminuye la posibilidad de que se presente esta complicación²⁰. Por otro lado, algunos autores cometan que ésta práctica no suele ser necesaria para la prevención del neumotórax a tensión, en primer lugar, porque su incidencia es muy baja y en segundo lugar, porque la presión positiva de la ventilación mecánica, teóricamente es superior a la presión del neumoperitoneo inducido por el insuflador²¹.

No olvidar que ante la duda es conveniente convertir la cirugía¹.

El objetivo de esta investigación es evaluar la laparoscopia como alternativa terapéutica en pacientes con traumatismo abdominal por arma blanca, en el Hospital General del Este "Dr. Domingo Luciani".

MÉTODOS

Se realizó un estudio descriptivo, prospectivo con el fin de evaluar los beneficios y/o complicaciones, de la laparoscopia, ante el trauma abdominal por arma blanca. La población del estudio estuvo representada por los pacientes que presentaron traumatismo abdominal por arma blanca en el Hospital General del Este "Dr. Domingo Luciani", ubicado en el Municipio Sucre, del Estado Miranda, Venezuela entre diciembre de 2010 y agosto de 2011. Le muestra estuvo representada por 30 pacientes; el muestreo empleado fue de tipo intencional y no probabilístico.

Criterios de inclusión

- Pacientes de uno u otro sexo, con edades comprendidas entre 18 y 70 años de edad, quienes presentaron trauma abdominal por arma blanca

Criterios de exclusión:

- Pacientes menores de 18 años.

- Pacientes mayores de 70 años.
- Coagulopatías.
- Embarazadas.
- Traumatismo cráneo-encefálico.
- Heridas en zona posterior.

Procedimiento

Todos los procedimientos fueron realizados en quirófano, bajo anestesia general inhalatoria, con normas de asepsia y antisepsia.

Laparoscopia exploradora: La introducción del primer trócar se realizó en la cicatriz umbilical, utilizando la técnica abierta con cánulas de Hasson. Se utilizó un trócar de 12 mm, donde se colocó la óptica de 30 grados Karl Storz y se procedió a insuflar el dióxido de carbono en cavidad abdominal, en caso de que la herida en abdomen produzca fuga del neumoperitoneo, se rafia con nylon 2-0 a puntos separados. Posteriormente se observa el sitio de lesión en la pared abdominal, en caso de no haber lesión del peritoneo, finaliza el procedimiento. En caso de haber perforación del peritoneo, se procedió a realizar la colocación de 2 trócares de 5 mm, lateral a la cicatriz umbilical con línea medio claviclar. Se siguen los mismos principios de la laparotomía exploradora, observando focos de hemorragia y contaminación, posteriormente se observan las vísceras macizas, intestino delgado, colon y recto.

Tratamiento estadístico

Se realizó a través de cálculo de la media y la desviación estándar de las variables continuas; en el caso de las variables nominales se cálculo sus frecuencias y porcentajes. Los datos se representaron gráficamente mediante el uso de gráficos de barras y de sectores. Se usó la aplicación SPSS 18 en el análisis de datos.

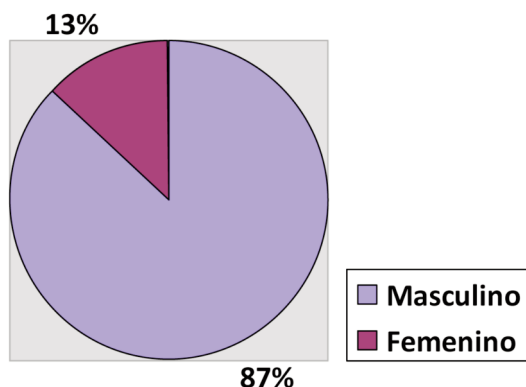
RESULTADOS

Fueron considerados 30 pacientes que ingresaron en el Hospital General del Este "Dr. Domingo Luciani" con traumatismo abdominal por arma blanca, los cuales fueron abordados por laparoscopia. La mayoría de los pacientes fueron del sexo masculino 26 (87%) y solo 4 (13%) femeninos (Gráfico 1). El grupo etario más frecuente fue el de 20-40 años (63%), luego siguió en frecuencia los menores de 20 años (20%) y los mayores de 40 años (17%) (Gráfico 2). El tiempo transcurrido entre la injuria del paciente y la atención hospitalaria en el 90% de los casos fue menor a 5 horas, con un promedio de 2 horas (Gráfico 3).

La totalidad de los pacientes ingresaron estables hemodinámicamente. La penetración al peritoneo parietal se confirmó en 21 casos (70%) mientras en los 9 restantes (30%) se trató de laparoscopias negativas.

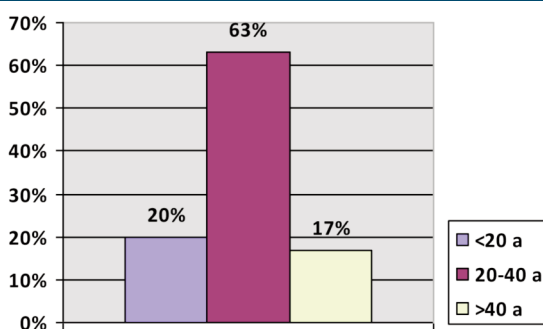
El 63%¹⁹ de los pacientes no presentó ninguna lesión, cabe mencionar que en éstos se incluyen aquellos donde el peritoneo

Gráfico N° 1
Distribución por sexo en pacientes con trauma abdominal por arma blanca.



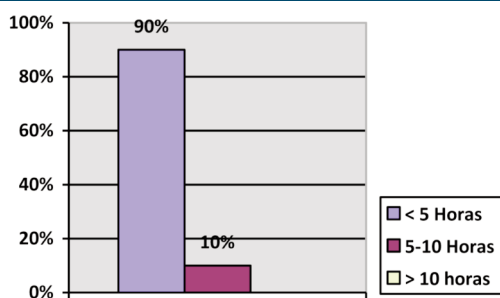
Fuente: Pacientes que ingresaron al servicio de Cirugía en el Hospital General del Este "Dr. Domingo Luciani" desde diciembre 2010 a agosto 2011.

Gráfico n° 2
Distribución por edad en pacientes con trauma abdominal por arma blanca



Fuentes: Pacientes que ingresaron al servicio de Cirugía en el Hospital General del Este "Dr. Domingo Luciani" desde diciembre 2010 a agosto 2011.

Gráfico n°3
Tiempo de evolución en pacientes con trauma abdominal por arma blanca



Fuentes: Pacientes que ingresaron al servicio de Cirugía en el Hospital General del Este "Dr. Domingo Luciani" desde diciembre 2010 a agosto 2011.

parietal no fue lesionado. En 14 (47%) pacientes se observó hemoperitoneo menor a 500 ml. De los 11 pacientes con lesión de órgano, 9 (82%) presentaron lesión de un solo órgano, y en 2 casos (18%) hubo lesión de 2 órganos. Se observó lesión hepática en 5 casos (39%), lesión de estómago en 3 casos (23%), asa delgada en 2 casos (15%), colon en 2 casos (15%) y una lesión de epiplón (8%) (Gráfico 4).

En los 11 pacientes que presentaron lesión de órganos, se observó un total de 13 órganos afectados, de los cuales 10 (77%) ameritaron el empleo de alguna modalidad terapéutica.

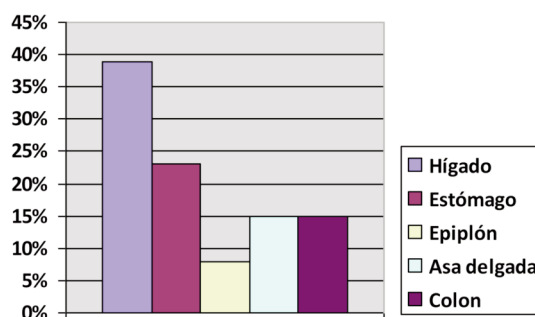
De los 2 pacientes que presentaron lesiones combinadas, uno presentó lesión de colon y epiplón y otro, lesión de estómago y asa delgada. En lesiones hepáticas se utilizó la electrocoagulación en 3 casos y en 2 casos no fue necesaria ninguna maniobra quirúrgica. En las 3 lesiones de estómago y las 2 lesiones de asa delgada se utilizó rafia con sutura absorbible, en la lesión de epiplón se electrocoaguló, y en las 2 lesiones de colon, se rafió y en otra no hubo necesidad de ninguna maniobra quirúrgica (Tabla 1).

El 60% de los pacientes ameritó solo un día de hospitalización, el 37% permaneció hospitalizado 2 días y solo el 3% requirió 3 días de hospitalización. La muestra estudiada no ameritó conversión a laparotomía, no evidenciamos infección de sitio quirúrgico, ni complicaciones.

DISCUSIÓN

La laparoscopia representa una alternativa válida a la cirugía convencional. Mayor énfasis se hace actualmente en el manejo selectivo de los traumatismos, y es natural que esta nueva modalidad técnica desempeñe un rol fundamental en su diagnóstico y tratamiento^{22,23}. La cirugía mínimamente invasiva, cada día toma más terreno en la cirugía general, y el trauma no se escapa de ella.

Gráfico n°4
Órganos lesionados en pacientes con trauma abdominal por arma blanca.



Fuente: Pacientes que ingresaron al servicio de Cirugía en el Hospital General del Este "Dr. Domingo Luciani" desde diciembre 2010 a agosto 2011.

Tabla nº 1 Distribución según órganos lesionados y terapéutica empleada.

Órganos	Rafia	Electrocoagulación	No Terapéutico	Total
Hígado	-	3	2	5
Estómago	3	-	-	3
Epiplón	-	1	-	1
Asa delgada	2	-	-	2
Colón	1	-	1	2
Total	6	4	3	13

Fuente: Pacientes que ingresaron al servicio de Cirugía en el Hospital General del Este "Dr. Domingo Luciani" desde diciembre 2010 a agosto 2011.

En este trabajo, la mayoría de los pacientes eran del sexo masculino y grupo etario entre 20 - 40 años, similares a los datos obtenidos de otros autores^{24,25}. El intestino delgado es uno de los órganos afectados con mayor frecuencia y es asiento de la mayoría de las lesiones inadvertidas, debido a lo laborioso que resulta su evaluación completa por laparoscopia²⁴, sin embargo en esta revisión, el hígado fue el órgano afectado con mayor frecuencia y solo obtuvimos dos lesiones de asa delgada. Ningún paciente presentó lesiones inadvertidas.

Uno de los argumentos que con frecuencia se esgrimen en contra de los procedimientos laparoscópicos es el costo operatorio de los mismos²⁷. Hay estudios donde se determina que los costos de la laparoscopia diagnóstica y/o terapéutica en el traumatismo abdominal penetrante, son significativamente menores que los de la laparotomía no terapéutica²⁸. El 60% de los pacientes ameritó un día de hospitalización, y el 37% dos días. Si sumamos estos dos resultados tenemos que el 97% de la muestra estudiada presentó dos días de hospitalización o menos; resultado mucho menor a los de la laparotomía exploradora. Esto repercute directamente sobre el costo de hospitalización.

Las complicaciones más temidas, reportadas en la literatura por el uso de la laparoscopia en trauma, incluyen neumotórax a tensión o neumopericardio y embolismo gaseoso^{2,29-31}. En nuestro trabajo no se reportó ninguna de estas complicaciones. La infección de la herida operatoria, hernias y lesiones iatrogénicas, son otras de las complicaciones observadas, sin embargo, actualmente la mayoría de los artículos científicos reportan en laparoscopia en trauma una tasa de complicación menor a 1%^{2,32}, mucho menor al 41% observado en laparotomías exploradoras^{9,33-35}. En este estudio no se observó lesiones inadvertidas y no hubo la necesidad de convertir a laparotomía, por lo que se pudiera decir que la laparoscopia en el trauma abdominal penetrante es un método efectivo y confiable para su tratamiento; sin embargo, resulta imprescindible, la experiencia del cirujano en el abordaje laparoscópico y contar con el equipo e instrumental adecuado, ya que si falta uno de estos dos factores, se compromete enormemente el resultado quirúrgico.

Aunque se ha publicado una gran lista de artículos de reparaciones en trauma, la aceptación de la terapéutica mínimamente

invasiva en esta área continuara dependiendo de las habilidades del equipo quirúrgico, es decir, lo que es fácil para unos, es difícil y un consumo de tiempo para otros³⁶.

Es importante tener en cuenta que la laparoscopia en trauma continúa en evolución, cada día los instrumentos son más finos y con funciones superiores, mejores métodos para acceder al abdomen y la cirugía robótica amplía su campo operatorio. Estos avances han mejorado el entendimiento de la cirugía laparoscópica (presiones

de insuflación menores, mejoras en la evacuación del hemoperitoneo, modificaciones intraoperatorias de la posición del paciente, optimización de los trócares y monitores de alta definición). Desafortunadamente, como resultado de la variabilidad en el entrenamiento, equipos utilizados y experiencia institucional, todavía hay controversia en el uso de la laparoscopia en el trauma, por lo que se necesita de investigaciones prospectivas rigurosas para fortalecer el apropiado uso de esta tecnología en los pacientes con trauma abdominal.

La motivación, adiestramiento de los cirujanos y los residentes al uso de la cirugía mínimamente invasiva es fundamental para proporcionarles a los pacientes con trauma por arma blanca un mejor manejo diagnóstico y terapéutico. La dotación del instrumental especializado tales como: porta agujas laparoscópicos, ligasure, harmonic amplía el porcentaje de éxito. La institución debe contar con instrumental para laparotomía en caso de ameritar conversión, banco de sangre y unidades de cuidados intensivos que permita dar respuesta a las eventuales complicaciones.

Es necesario crear una data nacional que permita realizar estudios futuros con una muestra más numerosa para aplicar estudios estadísticos rigurosos y tener la posibilidad de establecer un protocolo para el manejo del trauma abdominal por arma blanca.

REFERENCIAS

- Ottolino P, Vivas L, Viteri Y, Carmona J. Laparoscopia y Trauma. En: Rodríguez F, Viteri Y, Vivas L, Ottolino P. Manejo del Paciente Politraumatizado. 3ra Edición. McGraw-Hill; 2008: p. 679-84.
- Fabian C, Croce M, Stewart R, Prichard M, Minard G, Kudsk K. Un Análisis prospectivo de la laparoscopia diagnóstica en trauma. Ann Surg 1993; 217: 557-565.
- Fernando C, Alle K, Chen J. Triage por Laparoscopia en pacientes con trauma abdominal penetrante. Br J Surg 1994; 81: 384-388.
- Demetriades D, Velmahos G. Indicación y técnicas de laparotomía. En: Feliciano D, Mattox K, Moore E. Trauma. 6ta Edición. McGraw-Hill. 2008; 30.
- Demetriades D, Asensio J. Evaluación del trauma abdominal penetrante. Trauma Management 2000; 27: 293-302.
- Murray J, Demetriades D, Asensio J. Lesiones ocultas del diafragma:

- Una evaluación prospectiva en lesiones penetrantes del tórax izquierdo inferior. *J Am Coll Surg* 1998; 187: 626-30.
7. Gazzaniga A, Stanton W, Barlett R. Laparoscopia en el diagnóstico del trauma abdominal cerrado y penetrante. *Am J Surg* 1976; 131: 315-318.
 8. Ivatury R, Simon R, Stahl W. Una evaluación crítica de la laparoscopia en trauma abdominal penetrante. *J Trauma*. 1993; 34: 822-828.
 9. Villavicencio R, Aucar J. Análisis de laparoscopia en trauma. *J Am Coll Surg* 1999; 189: 11-20.
 10. Hirshberg A, Mattox K. Control de daños en cirugía de trauma. *Br J Surg* 1993; 80: 1501-1502.
 11. Sosa J, Sims D, Martin L, Sims, David; Martin, L; Zeppa, R. Evaluación laparoscópica de heridas por arma de fuego tangenciales. *Arch Surg* 1992; 127: 109.
 12. Berci G, Sackier J, Paz-Patlow M. Laparoscopia de emergencia. *Am J Surg* 1991; 161: 332.
 13. Bautz P, Knottenbelt J. Lesiones diafragmáticas: manejo laparoscópico. *Injury* 1994; 25: 401-402.
 14. Zantu L, Ivatury R, Smith R, Clancy, T. Diagnóstico y terapéutica laparoscópica en el trauma abdominal penetrante: experiencia múltiple. *J Trauma* 1997; 42: 825.
 15. Renz B, Feliciano DV. Laparotomías innecesarias en trauma. Un estudio prospectivo de la morbilidad. *J Trauma* 1995; 350-356.
 16. Weigelt J, Kingman R. Complicaciones de la laparotomía negativa en trauma. *Am J Surg* 1993; 156: 544-548.
 17. Hirshberg A, Mattox K. Control de daños en cirugía de trauma. *Br J Surg* 1993; 80: 1501-1502.
 18. Ertekin C, Onaran Y, Guloglu R. El uso de la laparoscopia como método diagnóstico y terapéutico en heridas penetrantes toracoabdominales. *Surg Laparosc Endosc*. 1998; 8: 26-29.
 19. Salvino C, Espósito T, Marchall W, Dries, DJ; Morris, RC; Gamelli, RL. El rol de la laparoscopia diagnóstica en el manejo de pacientes con trauma. *J Trauma* 1993; 34:506.
 20. Lindsey I, Woods S, Nuttle P. Manejo laparoscópico de lesiones diafragmáticas en trauma cerrado. *Aust N Z J Surg* 1997; 67: 619-621.
 21. Wiedeman J, Knolmayer T, Bowyer M. Neumotórax a tensión en laparoscopia por trauma. *J Trauma* 1998; 45: 477-483.
 22. Poole V, Keith R, Hause C. Laparoscopia en los traumatismos. *Surg Clin N Am* 1996; 76 (3): 547-556.
 23. Berci G, Dunkelman D, Michel S, Sanders G, Wahlstrom E, Morgenstern L. Emergency minilaparoscopy in abdominal trauma. An update. *Am J Surg* 1983; 146: 261-265.
 24. Rao R, Simon R, Stahl W. A critical evaluation of laparoscopy in penetrating abdominal trauma. *J Trauma* 1993; 34 (6): 822-828.
 25. Renz BM, Feliciano DV. Laparotomías innecesarias por trauma. Estudio prospectivo de la morbilidad. *J Trauma* 1995; 38 (3): 56.
 26. Hallfeldt K, Trupka A, Erhard J, Waldner H, Schweiberer L. Emergency laparoscopy for abdominal stab wounds. *Surg Endosc* 1998; 12: 907-910.
 27. Newman R, Traverso L. Cost-effective minimally invasive surgery: what procedures make sense? *World J Surg* 1999; 23: 415-421.
 28. Marks J, Youngelman D, Berk T. Cost analysis of diagnostic laparoscopy vs laparotomy in the evaluation of penetrating abdominal trauma. *Surg Endosc* 1997; 11: 272-276.
 29. Chelly M, Major K, Spivak J, Hui T. The value of laparoscopy in management of abdominal trauma. *Am Surg* 2003; 69 (11): 957-960.
 30. Goettler C, Bard M, Toschlog E. Laparoscopy in trauma. *Current Surg* 2004; 61 (6): 554-559.
 31. García M, Flores V. Laparoscopia diagnóstica en trauma abdominal. *Trauma* 2003; 6 (1): 15-20.
 32. Leppaniemi A, Elliott D. The role of laparoscopy in blunt abdominal trauma. *Ann Med* 1996; 28: 483-489.
 33. Renz B, Feliciano D. The length of hospital stay after an unnecessary laparotomy for trauma: a prospective study. *J Trauma* 1996; 40: 187-190.
 34. Ross S, Dragon G, O'Malley K. Morbidity of negative celiotomy in trauma. *Injury*. 1995; 26: 393-394.
 35. Weigelt J, Kingman R. Complications of negative laparotomy for trauma. *Am J Surg* 1988; 156: 544-547.
 36. Ball C, Karmali S, Rajani R. Laparoscopic in trauma: An evolution in progress. *Injury Int J* 2009; 40: 7-10.